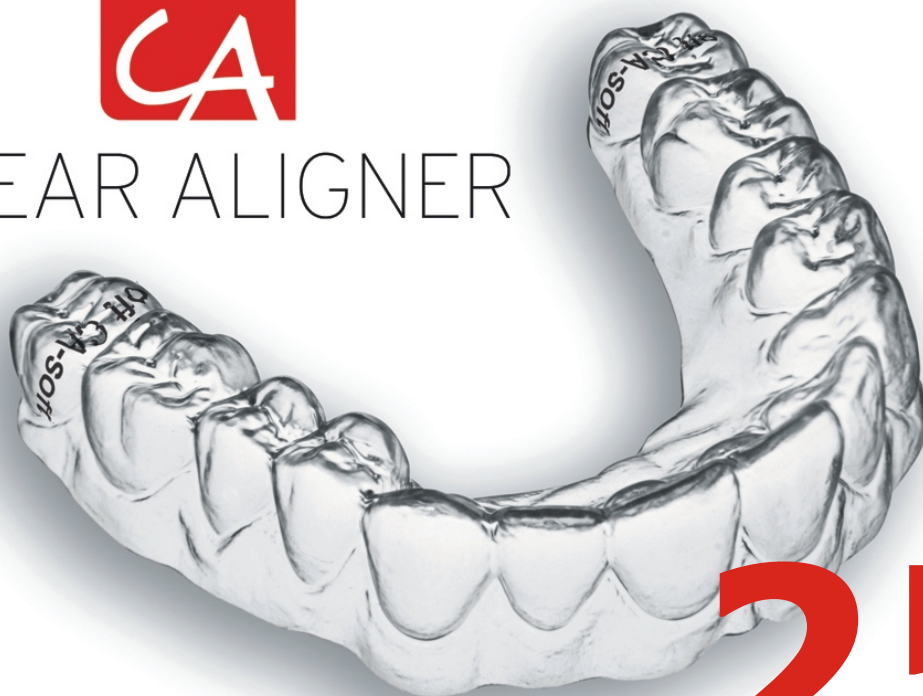



CLEAR ALIGNER



25

CA[®] CLEAR ALIGNER & PERIODONCIA

CA[®] CLEAR ALIGNER & PERIODONTICS



Los casos expuestos han sido realizados por el Dr. Pablo Echarri. El trabajo de laboratorio ha sido realizado por el laboratorio Ladent, y se han utilizado los materiales del Scheu Dental Technology.

All cases were carried out by Dr. Pablo Echarri. All the laboratory work was carried out by Ladent laboratory, and the Scheu Dental Technology materials were used.

© 2016 Centro de Ortodoncia y ATM, Ladent, SL
Todos los derechos reservados.

Ninguna parte de esta publicación puede reproducirse o transmitirse por ningún medio electrónico o mecánico, incluyendo fotocopiado o grabado por cualquier sistema de almacenamiento de información sin el permiso escrito previo de los editores.

© 2016 Centro de Ortodoncia y ATM, Ladent, SL
All rights reserved

This book or any part thereof may not be reproduced, stored in retrieval system or transmitted in any form or by any means electronic, mechanical, photocopying or otherwise, without prior written permission of the publishers.

CA[®] CLEAR ALIGNER & PERIODONCIA

Antes de comenzar cualquier tratamiento de ortodoncia, y por lo tanto con CA[®] CLEAR ALIGNER, es muy importante realizar una evaluación de la salud periodontal y muco-gingival del paciente.

Se deberá evaluar:

- A. Si el paciente presenta inflamación gingival.
- B. Si presenta sangrado.
- C. Si presenta placa bacteriana.
- D. Si presenta sarro.
- E. Si presenta profundidad de surco gingival mayor a 2 mm (bolsa patológica).
- F. Si presenta recesión gingival.
- G. El espesor de los tejidos blandos.
- H. Si presenta reabsorciones óseas verticales u horizontales.

La inflamación y sangrado deberían ser tratados antes de comenzar el tratamiento de ortodoncia. Se debe eliminar la placa bacteriana y el sarro también antes de comenzar el tratamiento. Si presenta la recesión gingival, no se deberán realizar tratamientos de expansión. El espesor de los tejidos blandos es muy importante, ya que el biotipo grueso de encía reacciona con inflamación y sobrecrecimiento, y el biotipo delgado reacciona con recesión. De esta forma se puede predecir el comportamiento de los tejidos blandos.

Si se observan cambios en el estado gingival del paciente, es importante volver a hacer la evaluación del estado de la salud periodontal.

Todos los estudios indican que la acumulación de placa bacteriana es menor en pacientes que utilicen aparatología ortodóncica removible (incluyendo alineadores) que los pacientes portadores de aparatología fija, ya que tienen un mejor acceso para el cepillado y menor retención de comida.

CA[®] CLEAR ALIGNER & PERIODONTICS

Before starting any orthodontic treatment, and therefore, CA[®] CLEAR ALIGNER treatment too, it is very important to carry out the evaluation of periodontal and muco-gingival health of the patient.

It should be evaluated:

- A. If a patient presents gingival inflammation.
- B. If he presents bleeding.
- C. If he presents bacterial plaque.
- D. If he presents tartar.
- E. If he presents gingival sulcus depth more than 2 mm deep (pathological pocket).
- F. If he presents gingival recession.
- G. The thickness of soft tissues.
- H. If he presents vertical and horizontal bone resorption.

Inflammation and bleeding should be treated before starting the orthodontic treatment. Bacterial plaque and tartar should also be removed before starting the treatment. If a gingival recession is present, expansion treatment should not be carried out. The soft tissue thickness is very important, because thick gingiva biotype reacts with inflammation and overgrowth, and a thin biotype reacts with recession. In this way it is possible to predict the behavior of soft tissues.

If any changes of patient's gingival health are observed, it is important to carry out the evaluation of his periodontal health again.

All the studies indicate that the accumulation of bacterial plaque is less in patients who use removable orthodontic appliances (including aligners), than in patients who use fixed orthodontic appliances, because they have better access when brushing the teeth and less food retention.

Existe una relación directa entre la placa bacteriana y la inflamación gingival. Por este motivo, es muy importante recomendar al paciente una correcta higiene de los CA® CLEAR ALIGNER con CETRON® y enseñar a los pacientes una correcta técnica de cepillado (técnica de Bass modificada).

There is a direct relation between bacterial plaque and gingival inflammation. Because of this, it is very important to recommend correct hygiene of CA® CLEAR ALIGNER to the patient with CETRON® and to show him the correct brushing technique (modified Bass technique).

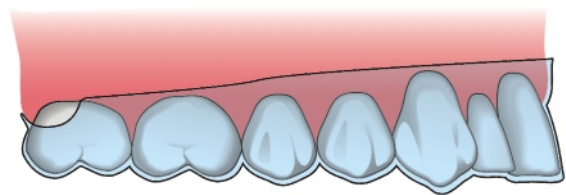
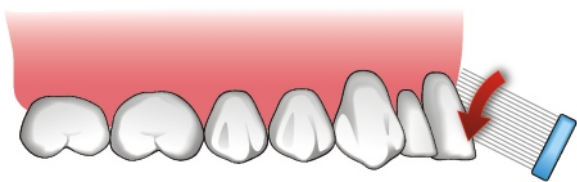


Figura 1. Cepillado con técnica de Bass modificada.

Figure 1. Brushing with modified Bass technique.

Figura 2. CA® CLEAR ALIGNER que normalmente cubre 2 mm de los tejidos blandos con el fin de mejorar la estética y aplicar una fuerza más cercana al centro de rotación del diente, consiguiendo así un desplazamiento dentario más efectivo.

Figure 2. CA® CLEAR ALIGNER which usually covers 2 mm of soft tissues in order to improve the esthetics and to apply a force closer to the rotation center of the tooth, achieving in this way more effective tooth movement.



Figura 3. Limpiar los CA® CLEAR ALIGNER con CETRON® siguiendo las instrucciones.

Figure 3. Clean CA® CLEAR ALIGNER with CETRON® following the instructions.

Cuando se sigue el protocolo 1x1 se realiza un paso de tratamiento a partir de una impresión, pero en los protocolos 1x2 y 1x3 se realizan dos o tres pasos de tratamiento respectivamente a partir de una misma impresión. El primer paso de cualquiera de estos protocolos se realiza con los alineadores CA® CLEAR ALIGNER, cubriendo 2 mm de encía, pero en los pasos dos y tres los CA® CLEAR ALIGNER tienen que recortarse a nivel gingival, ya que no se puede predecir con tanta exactitud el comportamiento de los tejidos blandos.

When 1x1 protocol is followed, one step of the treatment is carried out on the basis of one impression, but in 1x2 and 1x3 protocols, two or three steps respectively are carried out on the basis of the same impression. The first step of any of these protocols is carried out with CA® CLEAR ALIGNER splints covering 2 mm of gingiva, but in second and third step, CA® CLEAR ALIGNER splints has to be trimmed up to gingiva because it is not possible to predict with exactness the behavior of soft tissues.

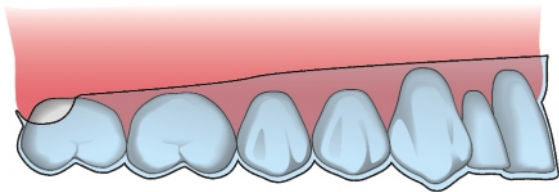


Figura 4. CA® CLEAR ALIGNER cubriendo 2 mm de tejidos blandos, utilizado en protocolo 1x1, o en el primer paso de protocolos 1x2 y 1x3.

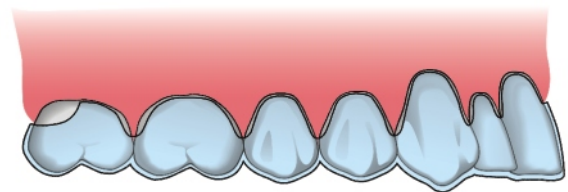


Figure 4. CA® CLEAR ALIGNER covering 2 mm of soft tissues in 1x1 protocol, or in the first step of 1x2 and 1x3 protocol.

Figura 5. CA® CLEAR ALIGNER recortado a nivel de los márgenes gingivales utilizado en el segundo paso del protocolo 1x2, y en el segundo y tercer paso del protocolo 1x3.

Figure 5. CA® CLEAR ALIGNER trimmed up to gingival margins, used in the second step of 1x2 protocol and the second and the third step of 1x3 protocol.

Si el paciente presenta inflamación gingival es preferible no cubrir los tejidos blandos con el CA® CLEAR ALIGNER, y recortarlo a nivel de cuellos, o aliviarlo con BLUE BLOKKER® para que no presione las papilas.

If a patient presents gingival inflammation it is better to not cover the soft tissues with CA® CLEAR ALIGNER, and trim it up to the necks or block-out it with BLUE BLOKKER® so it doesn't press the papillae.

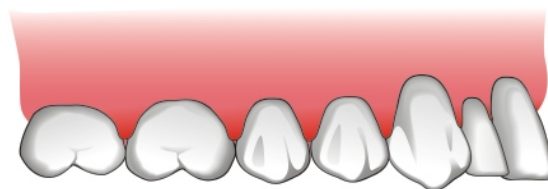


Figura 6. Paciente con inflamación gingival.

Figure 6. A patient with gingival inflammation.

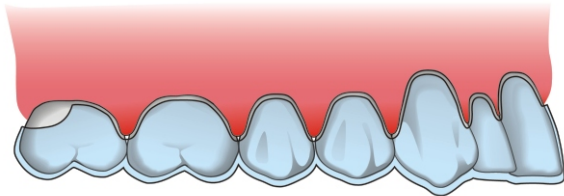


Figura 7. CA® CLEAR ALIGNER recortado a nivel de cuellos por la inflamación gingival.

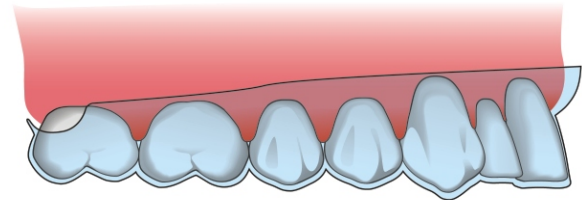


Figure 7. CA® CLEAR ALIGNER trimmed up to the necks due to gingival inflammation.

Figura 8. CA® CLEAR ALIGNER aliviado a nivel de cuellos por la inflamación gingival.

Figure 8. CA® CLEAR ALIGNER blocked-out in the necks due to gingival inflammation.

Los tratamientos de cierre de diastemas pueden provocar inflamación de las papilas a nivel de diastemas cerrados. Para prevenir esta inflamación es muy importante que el paciente se cepille correctamente y puede ser necesario realizar profilaxis antes de la toma de

Space closure treatments can provoke the inflammation of papillae in closed spaces. To prevent this inflammation, the correct tooth brushing is very important and it may be also necessary to carry out the prophylaxis before taking the impressions.

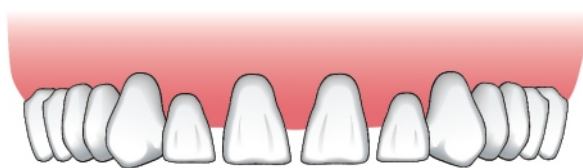

Figura 9. Cierre de diastemas e inflamación a nivel de papilas.

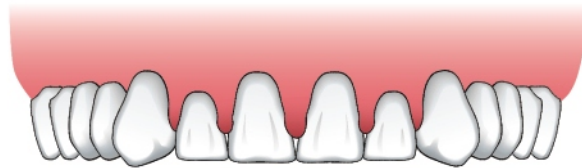

Figure 9. Space closure and inflammation of papillae.

En el tratamiento de la mordida profunda anterior con intrusión de incisivos es muy importante aliviar los tejidos blandos vestibulares y linguales o palatinos con BLUE BLOKKER® antes de adaptar los CA® CLEAR ALIGNER.

In anterior deep bite treatment with incisors intrusion it is very important to block-out labial and lingual or palatal soft tissues with BLUE BLOKKER® before molding the CA® CLEAR ALIGNER.

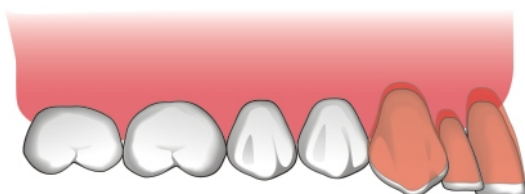


Figura 10. Caso con mordida profunda en el que está indicada la intrusión de incisivos y caninos.

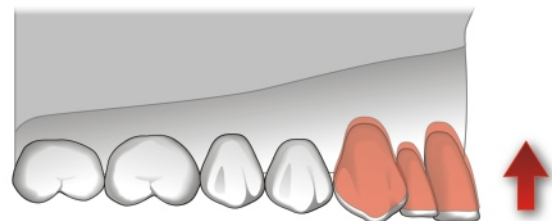


Figure 10. Deep bite case in which the incisors and canine intrusion is indicated.

Figura 11. Set-up de modelo intruyendo incisivos y caninos.

Figure 11. Set-up model for intrusion of incisors and canines.

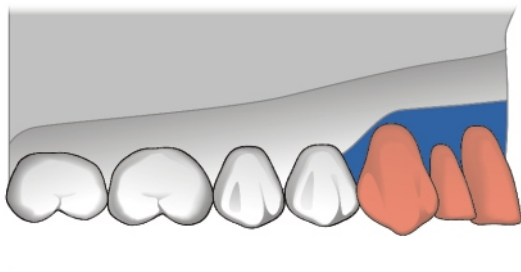


Figura 12. Alivio vestibular y palatino de los tejidos blandos a nivel de incisivos y caninos con BLUE BLOKKER®.

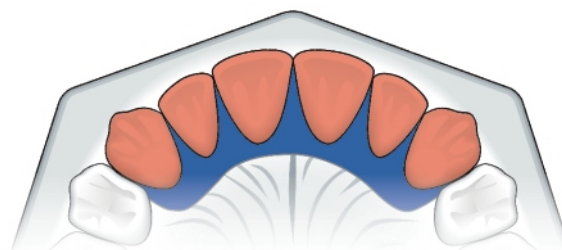


Figure 12. Labial and palatal block-out of soft tissues in incisors and canines with BLUE BLOKKER®.

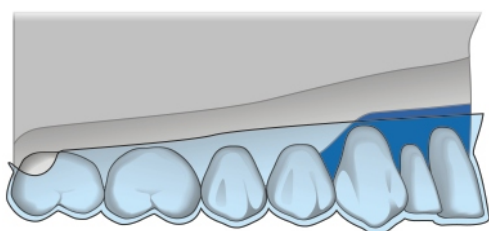


Figura 13. Adaptación del CA® CLEAR ALIGNER sobre este modelo.

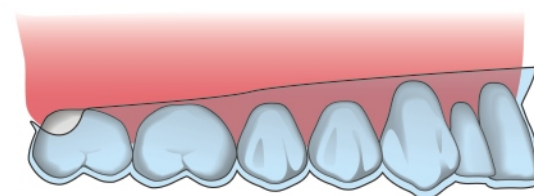


Figure 13. Molding of CA® CLEAR ALIGNER over the model.

Figura 14. Colocación del CA® CLEAR ALIGNER en la boca. Se observa que al principio el CA® CLEAR ALIGNER quedará separado de las caras oclusales de los dientes posteriores y de los tejidos blandos anteriores. Pasados unos días, se producirá la intrusión de los dientes, y el aparato completará su función. No realizará una presión excesiva sobre los tejidos blandos porque fueron aliviados previamente.

Figure 14. Insertion of CA® CLEAR ALIGNER in the mouth. Observe that, at the beginning, CA® CLEAR ALIGNER is separated from occlusal surfaces of posterior teeth and anterior soft tissues. After a couple of days, the intrusion of the teeth will take place, and the appliance will complete its function. It will not carry out excessive pressure over the soft tissues because they were previously blocked-out.

En los tratamientos con el stripping es muy importante tener en cuenta los estudios de Tarnow, que determinan que la papila tiene una longitud de 4,5 mm desde la cresta ósea hasta el vértice de la papila.

In stripping treatments it is very important to take into account the studies of Tarnow which establish that the papilla is 4.5 mm long, measured from the bone crest to the vertex of papilla.

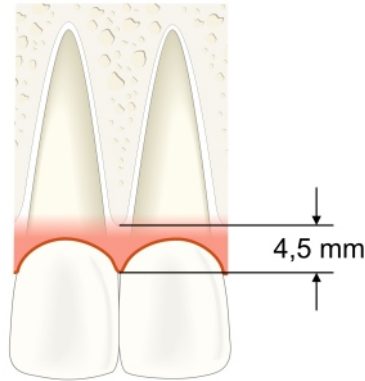


Figura 15. Longitud de la papila de 4,5 mm.

Figure 15. Papilla length of 4.5 mm.

Siguiendo a Tarnow, si el punto de contacto interdental está a 5 mm de la cresta ósea, los pacientes presentan un 100% de presencia de papilas. Si el punto de contacto está a 6 mm de la cresta ósea, las papilas solo estarán presentes en un 56% de los casos. Si el punto de contacto está a 7 o más milímetros de la cresta ósea, la papila estará presente en un 25% de casos.

According to Tarnow, if interdental contact point is 5 mm away from the bone crest, the patient presents 100% of papillae. If the contact point is 6 mm away from the bone crest, the papillae will be present in only 56% of cases. If the contact point is 7 or more millimeters away from the bone crest, the papilla will be present in 25% of cases.

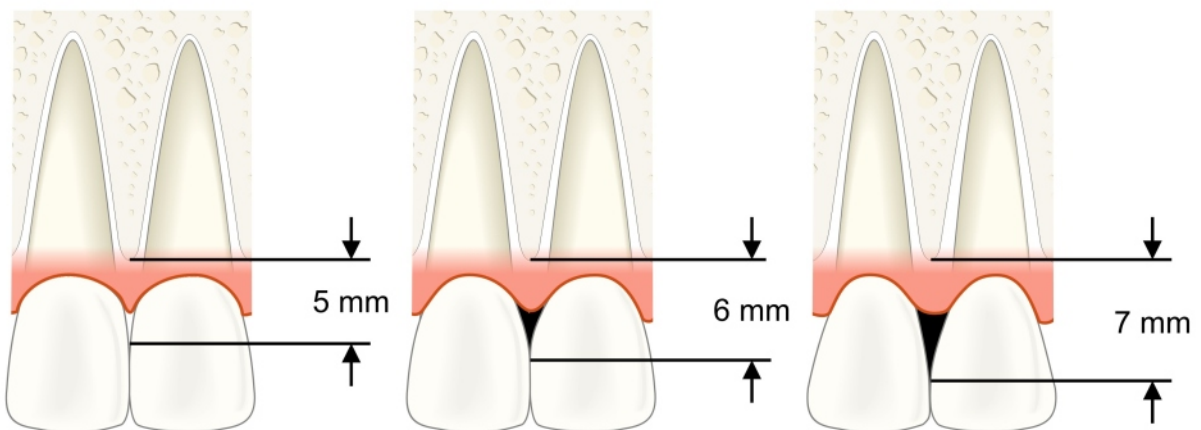


Figura 16. Relación entre la posición del punto de contacto y la presencia de papilas interdentales.

Figure 16. The relation between the position of the contact point and the presence of interdental papillae.

De esta forma, en los pacientes que presentan triángulos negros gingivales se debe establecer un punto de contacto a 5 mm de la cresta ósea para asegurar la presencia de papilas. Esto se puede conseguir mediante stripping y reaproximación de los dientes en casos de apiñamientos y exceso de discrepancia de Bolton o con reconstrucciones estéticas interproximales en los casos en que el paciente no presente discrepancia de Bolton.

In this way, in patients who present black gingival triangles, it is important to establish the contact point 5 mm away from the bone crest in order to assure the presence of papillae. This can be achieved with stripping and reapproximation of the teeth in crowding and Bolton discrepancy excess cases, or with interproximal esthetic reconstruction in the cases in which the patient doesn't present Bolton discrepancy.

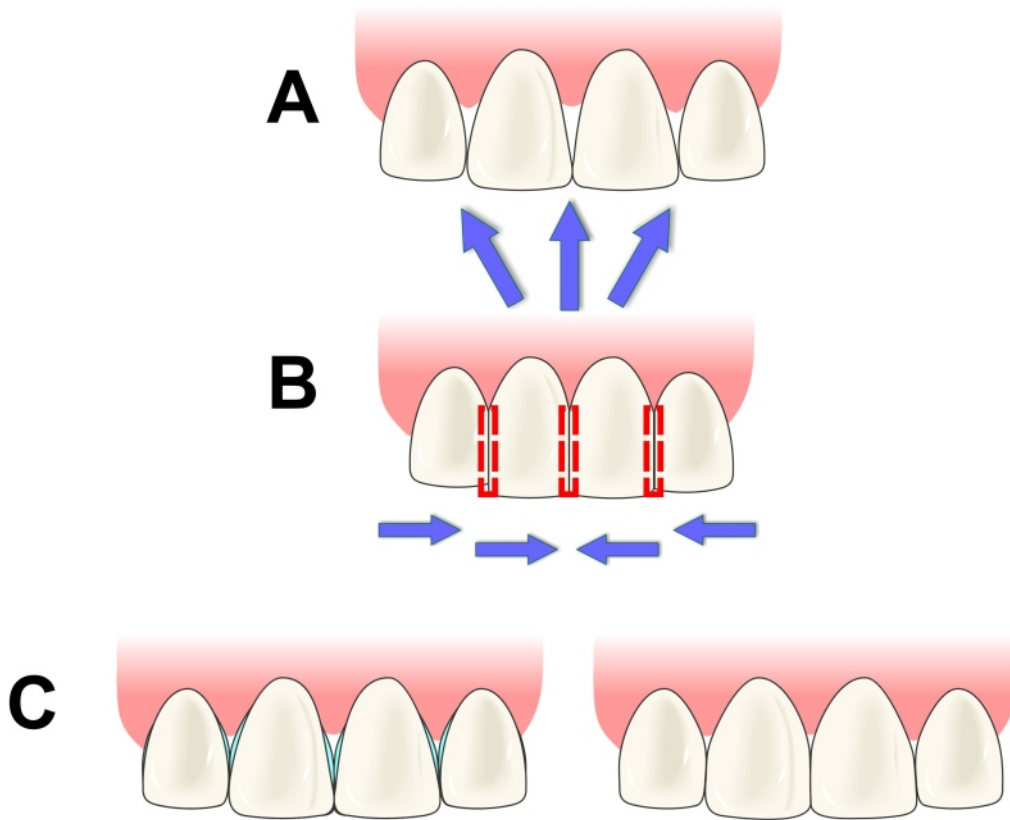


Figura 17.
 A. Presencia de triángulos negros gingivales.
 B. Stripping y reaproximación.
 C. Reconstrucciones estéticas.

Figure 17.
 A. Presence of black gingival triangles.
 B. Stripping and reapproximation.
 C. Esthetic reconstructions.

CLINICAL PAPER



CLEAR ALIGNER