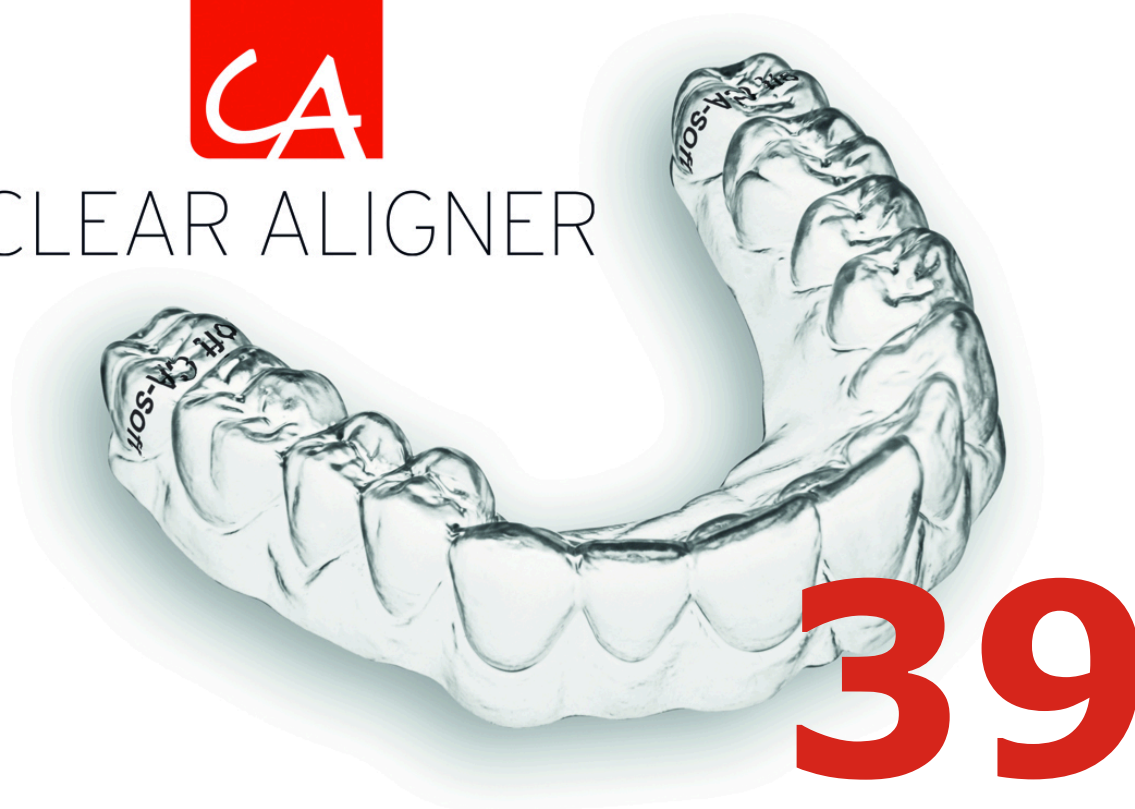

CLINICAL PAPER


CLEAR ALIGNER


CLEAR ALIGNER



CASOS CLÍNICOS
CON
CA® CLEAR ALIGNER

CASE REPORTS
WITH
CA® CLEAR ALIGNER


INTEGRATED SOLUTIONS IN ORTHODONTICS

Dr. Pablo Echarri


Dental Technology



CLEAR ALIGNER

CLINICAL PAPER

Los casos expuestos han sido realizados por el Dr. Pablo Echarri. El trabajo de laboratorio ha sido realizado por el laboratorio Ladent, y se han utilizado los materiales del Scheu Dental Technology.

All cases were carried out by Dr. Pablo Echarri. All the laboratory work was carried out by Ladent laboratory, and the Scheu Dental Technology materials were used.

© 2018 Centro de Ortodoncia y ATM, Ladent, SL Todos los derechos reservados.

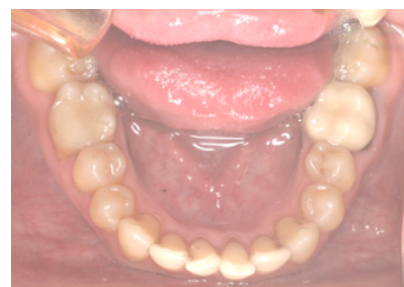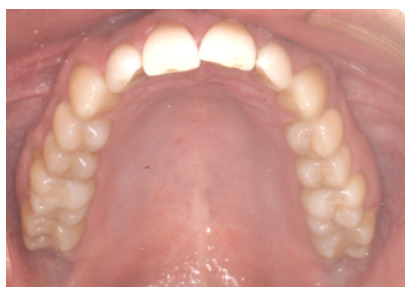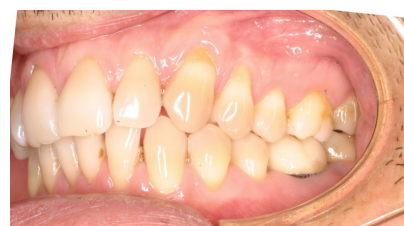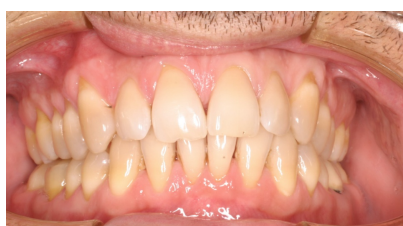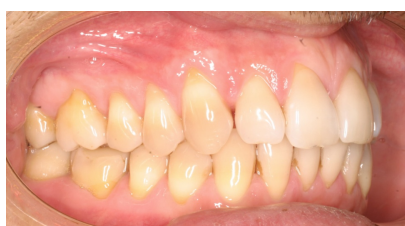Ninguna parte de esta publicación puede reproducirse o transmitirse por ningún medio electrónico o mecánico, incluyendo fotocopiado o grabado por cualquier sistema de almacenamiento de información sin el permiso escrito previo de los editores.

© 2018 Centro de Ortodoncia y ATM, Ladent, SL All rights reserved

This book or any part thereof may not be reproduced, stored in retrieval system or transmitted in any form or by any means electronic, mechanical, photocopying or otherwise, without prior written permission of the publishers.

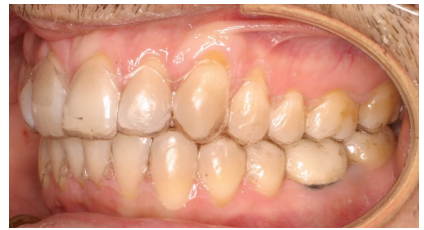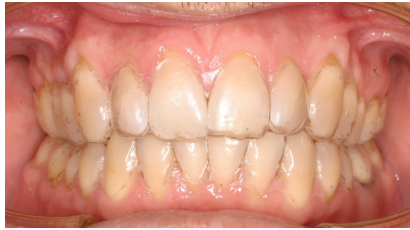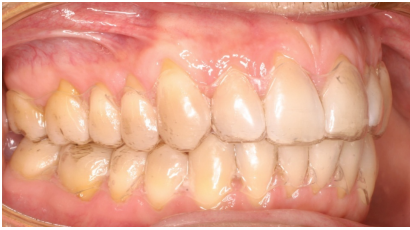CASO CLÍNICO 1

CASE REPORT 1



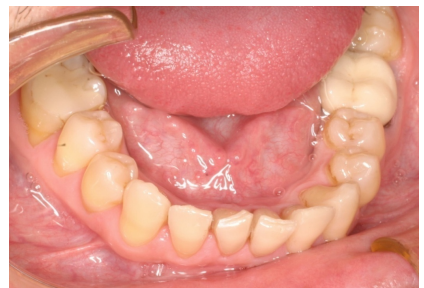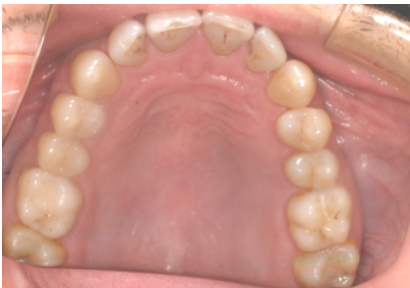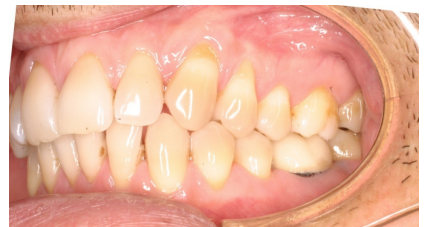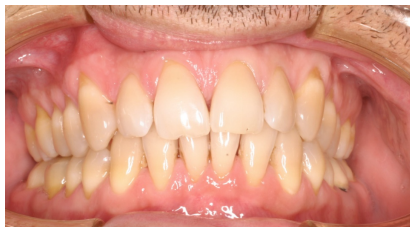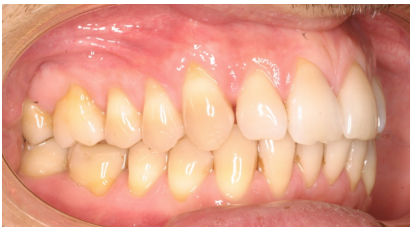Figs. 1-5. Tratamiento de apiñamientos con la técnica de stripping progresivo. Registros iniciales.

Figs. 1-5. Crowding-treatment with Progressive Stripping Technique. Initial registers.



Figs. 6-9. Registros iniciales con CA® CLEAR ALIGNER.

Figs. 9-11. Initial registers with CA® CLEAR ALIGNER.



Figs. 10-14. Realización del stripping.

Figs. 10-14. Realization of stripping.

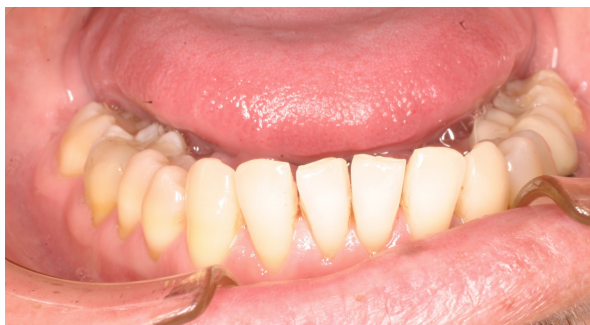
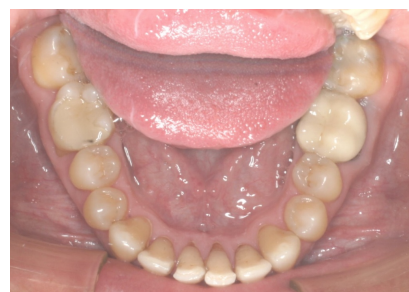
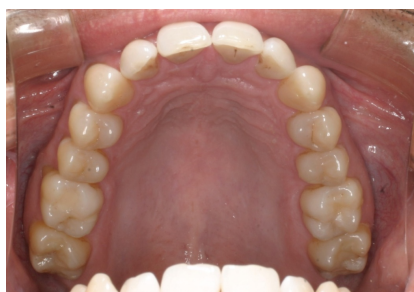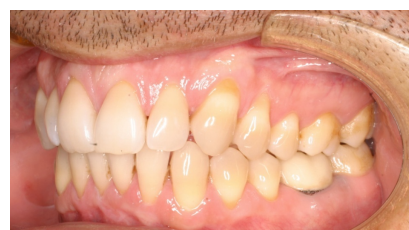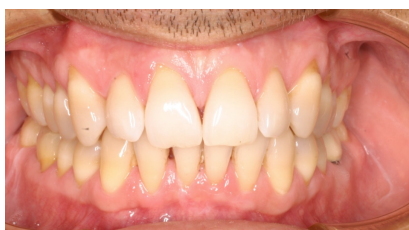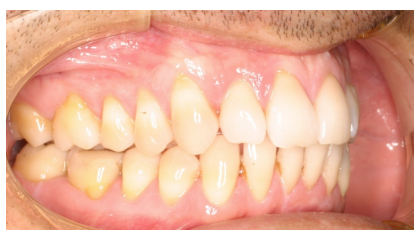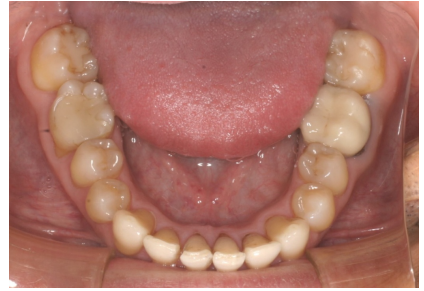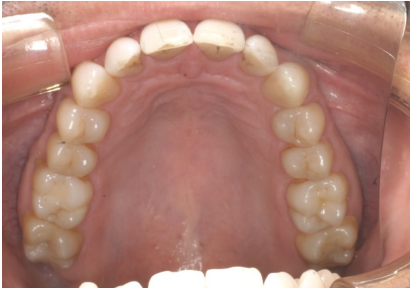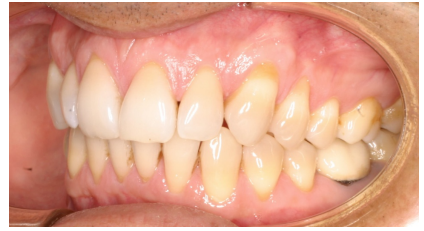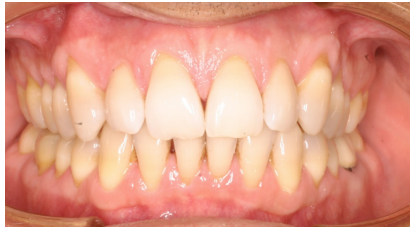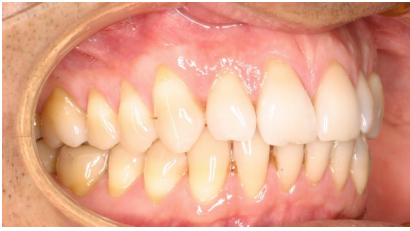Fig. 15. Realización del stripping.

Fig. 15. Realization of stripping.



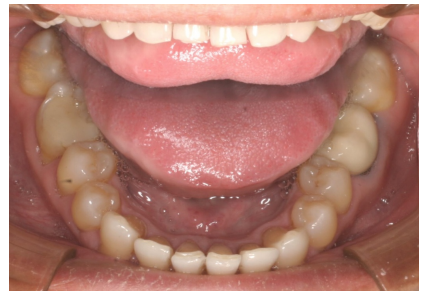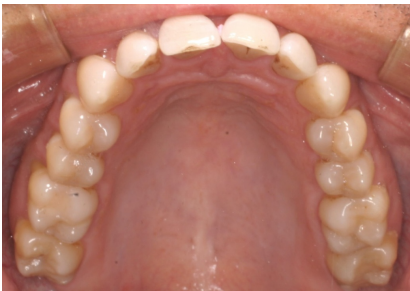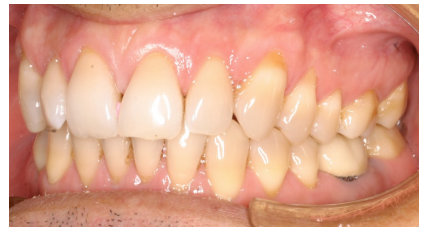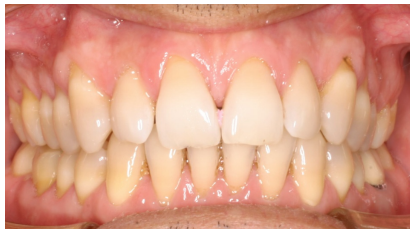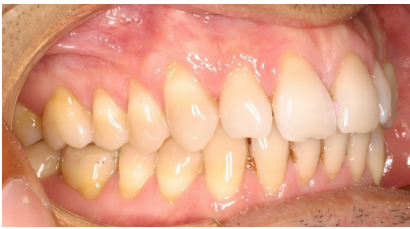Figs. 16-20. Progreso 1.

Figs. 16-20. Progress 1.



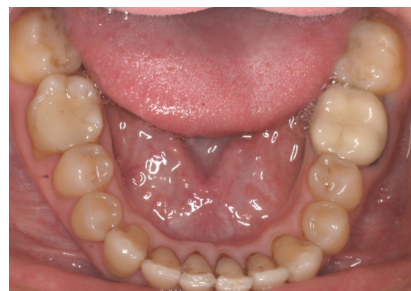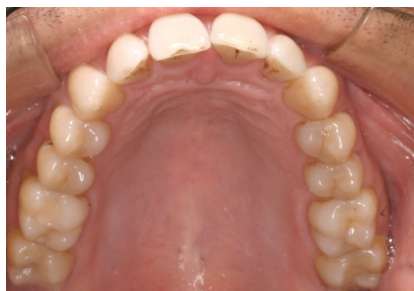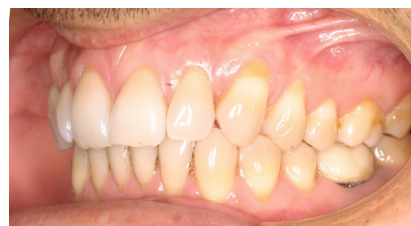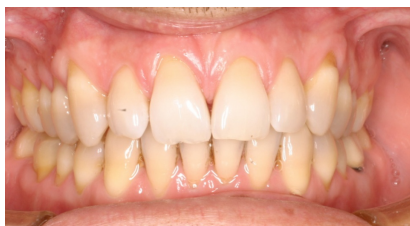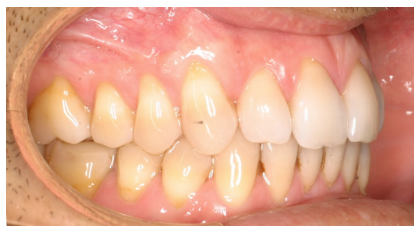Figs. 21-25. Progreso 2

Figs. 21-25. Progress 2



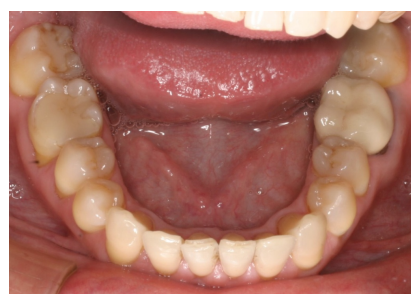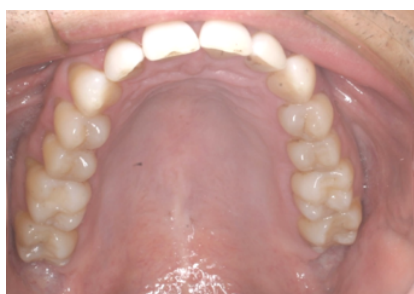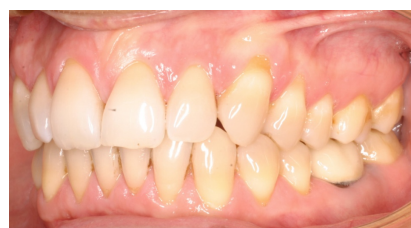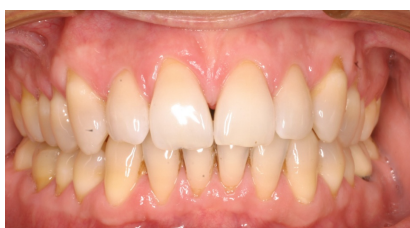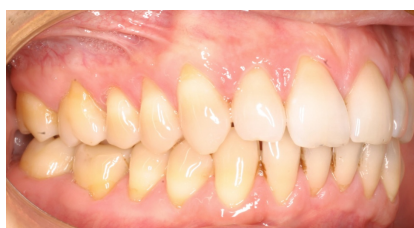Figs. 25-29. Progreso 3

Figs. 25-29. Progress 3



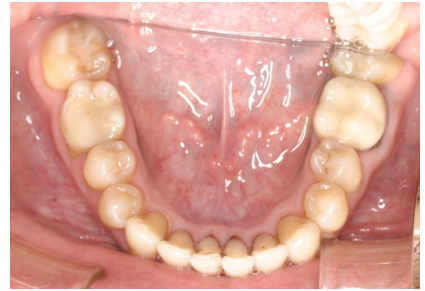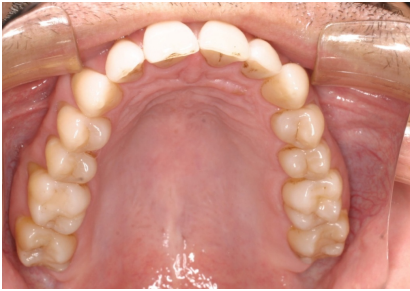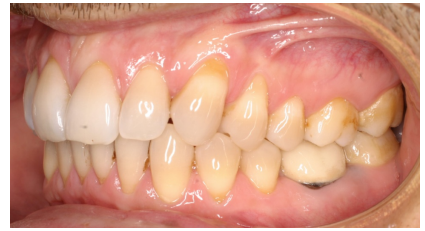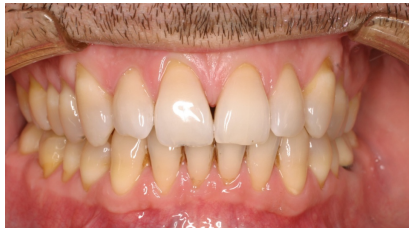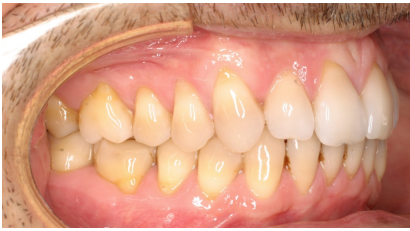Figs. 29-33. Progreso 4

Figs. 29-33 Progress 4



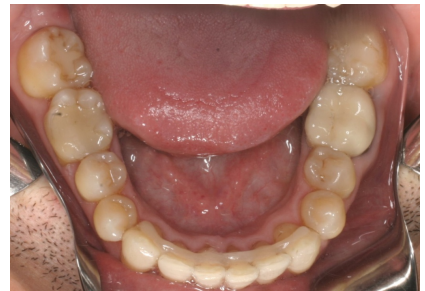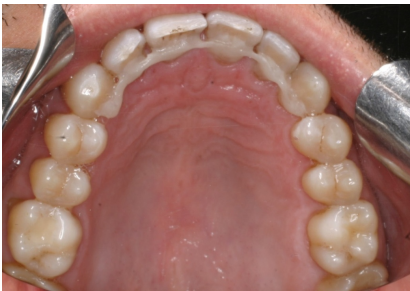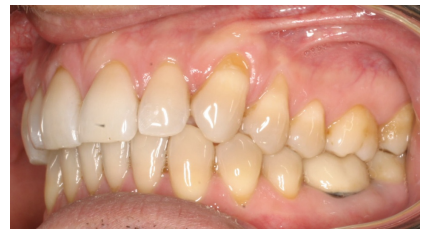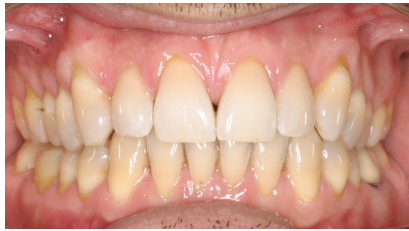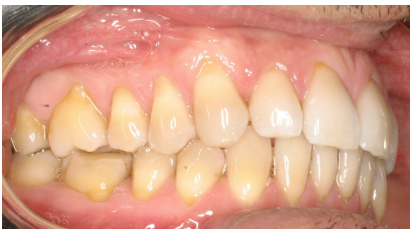Figs. 34-38. Progreso 5.

Figs. 34-38. Progress 5.



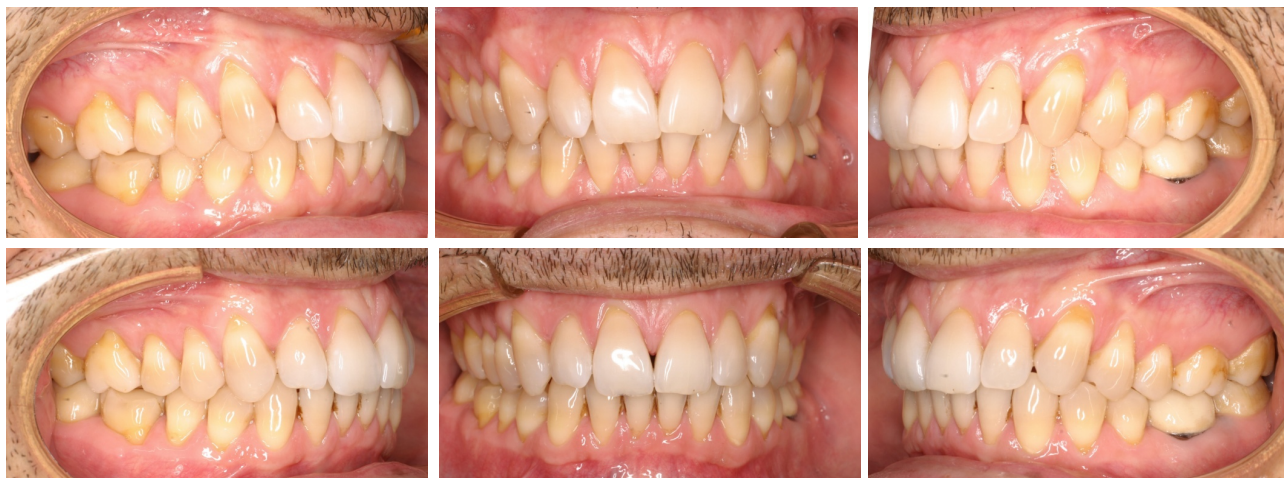Figs. 39-43. Registros finales.

Figs. 39-43. Final registers.



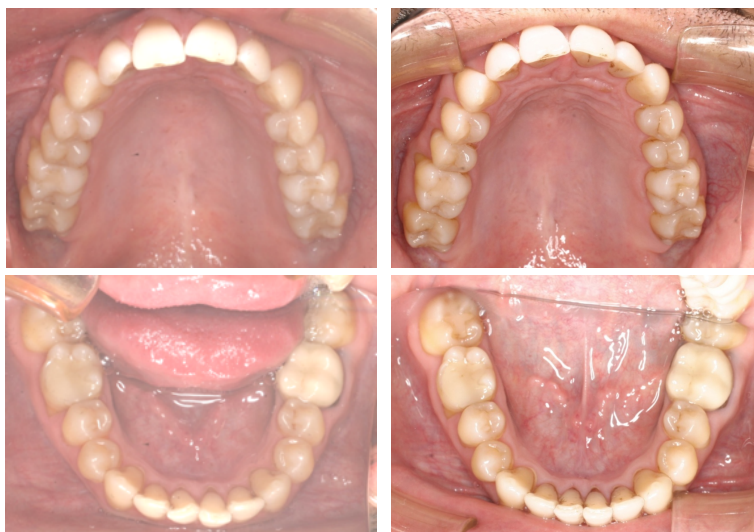Figs. 44-48. Fase de retención.

Figs. 44-48. Retention phase



Figs. 49-54. Antes y después.

Figs. 49-54. Before and after.



Figs. 55-58. Antes y después

Figs. 55-58. Before and after.

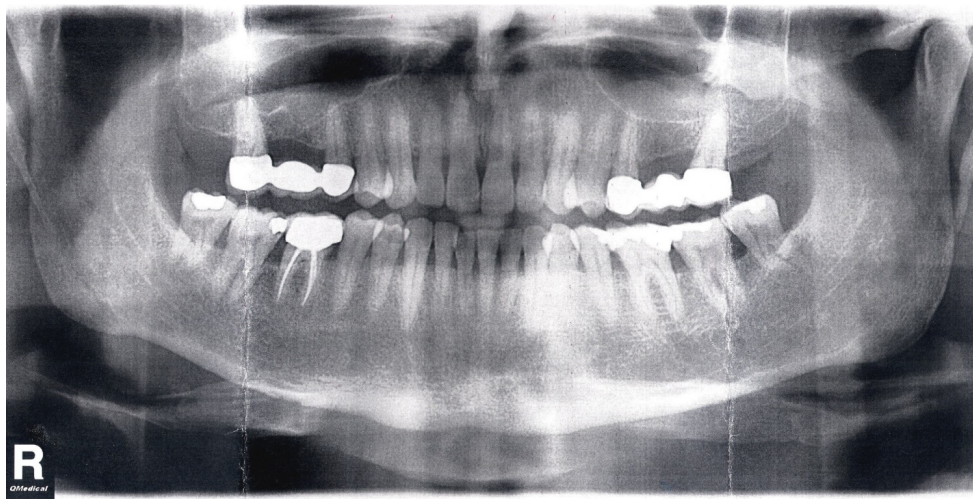
CASO CLÍNICO
2

CASE REPORT
2

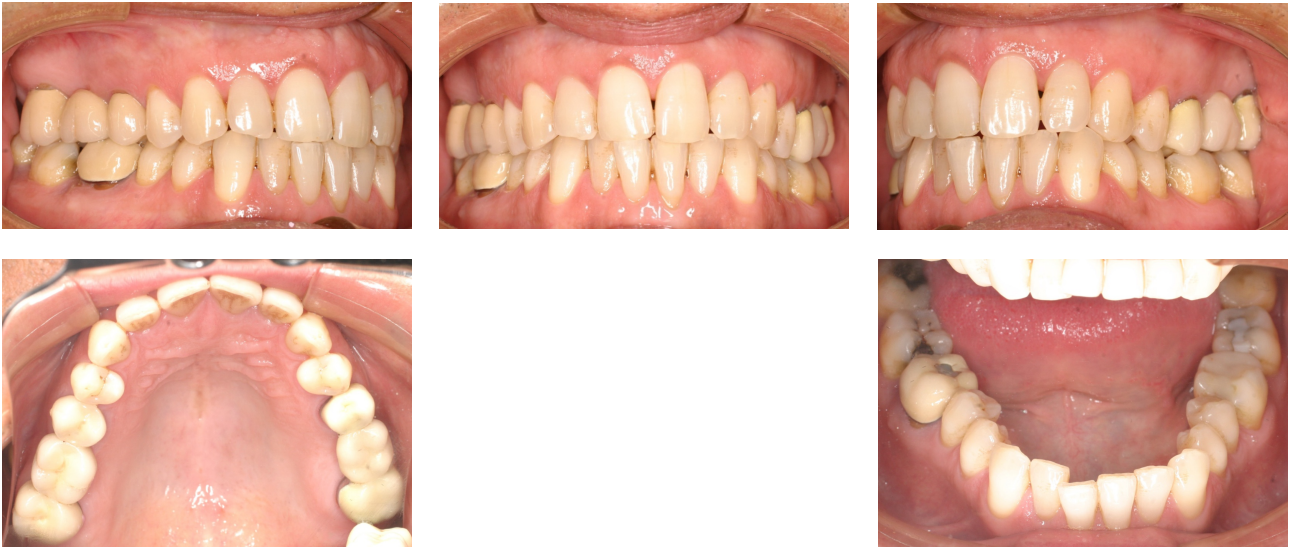

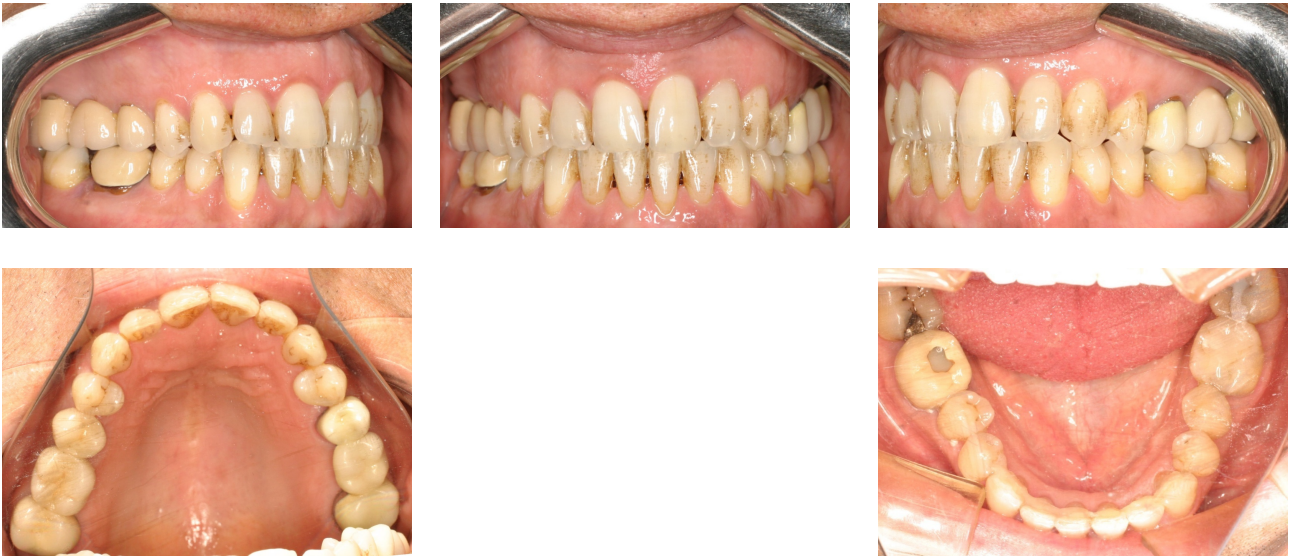Fig. 59-62. Tratamiento de recidiva en la arcada inferior. Registros iniciales.

Fig. 59-62. Relapse treatment in lower arch. Initial registers.



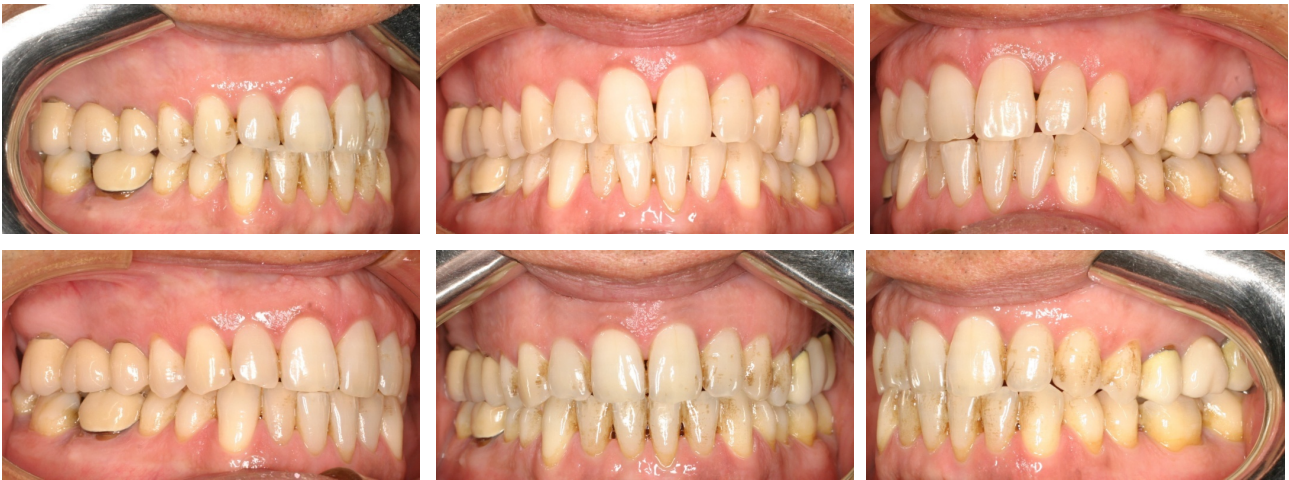Figs. 63. Ortopantomografía inicial.

Figs. 63. Initial panoramic x-ray.



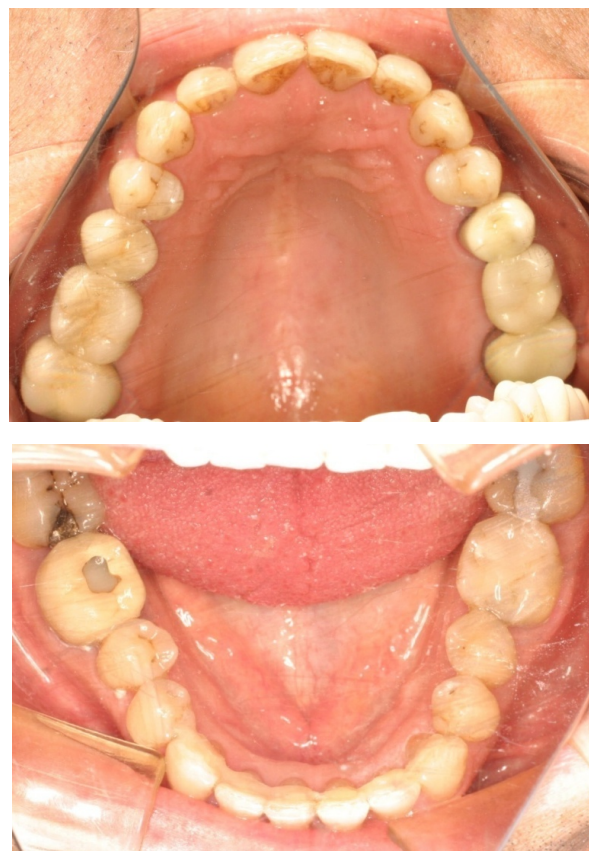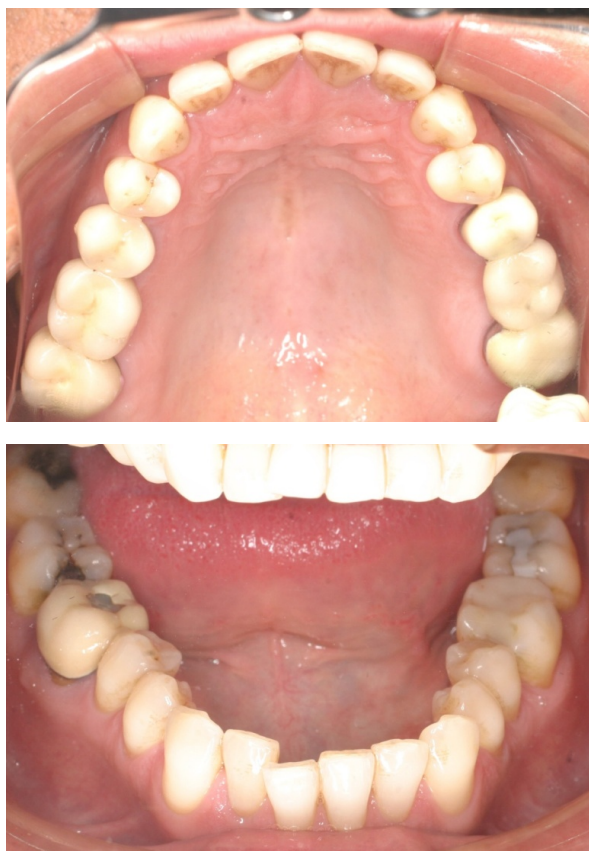Figs. 64-68. Registros finales.

Figs. 64-68. Final registers.



Figs. 69-74. Antes y después.

Figs. 69-74. Before and after.

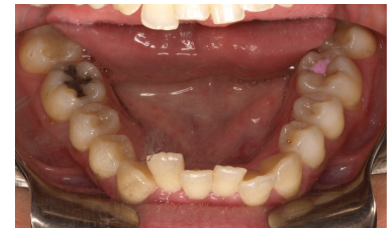
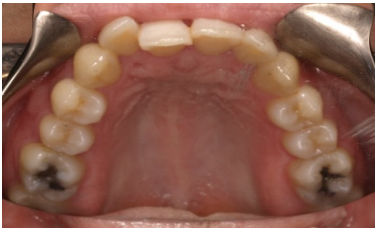
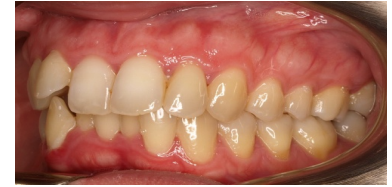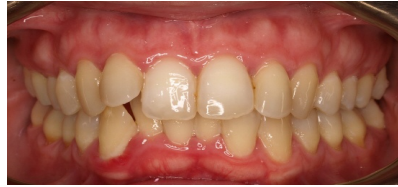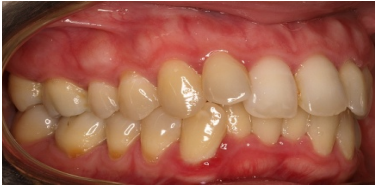Figs. 75-78. Antes y después.

Figs. 75-78. Before and after.

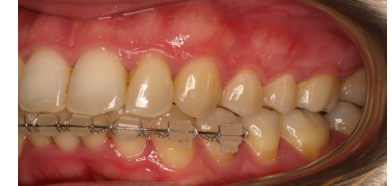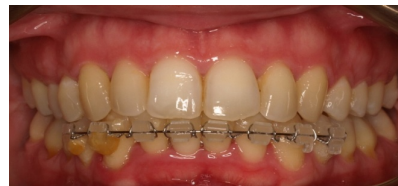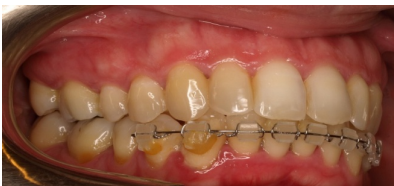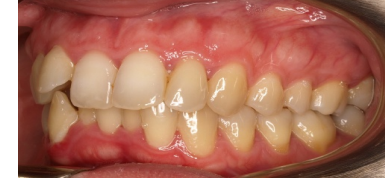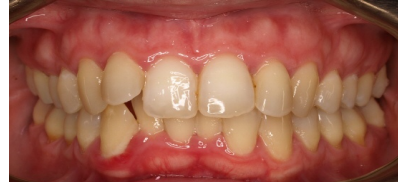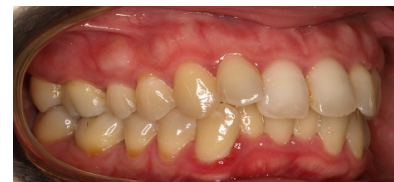CASO CLÍNICO 3

CASE REPORT 3



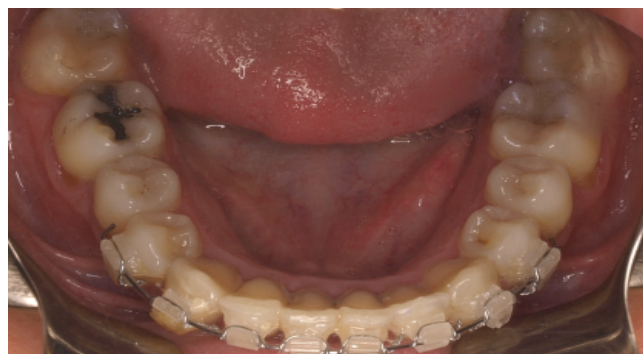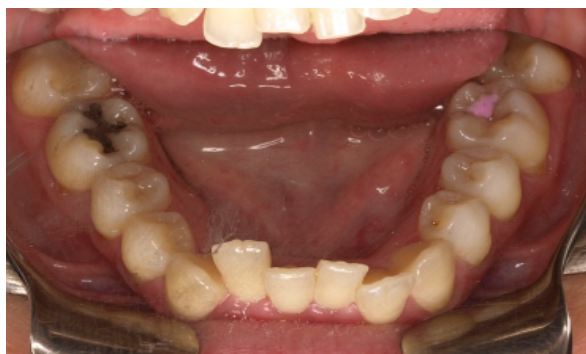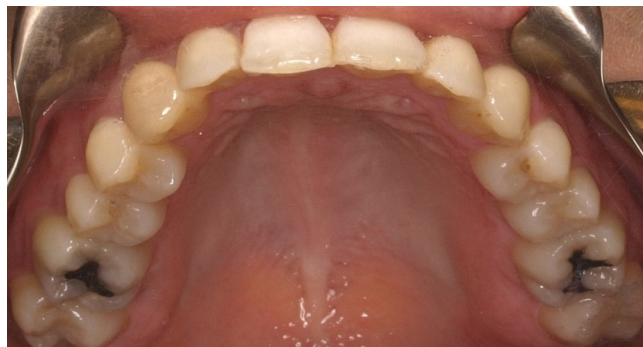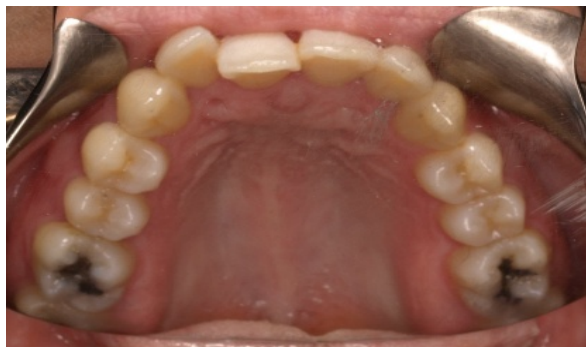Figs. 79-83. Tratamiento de apiñamiento en arcada superior con CA® CLEAR ALIGNER combinado con aparatología fija en arcada inferior.

Figs. 79-83. Anterior crowding treatment in upper arch with CA® CLEAR ALIGNER combined with braces in lower arch.



Figs. 84-89. Antes y después.

Figs. 84-89. Before and after.

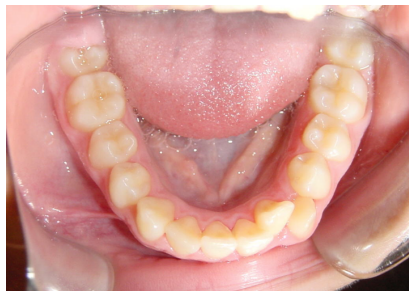
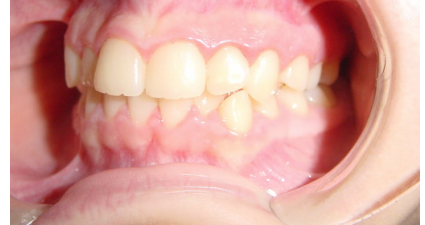
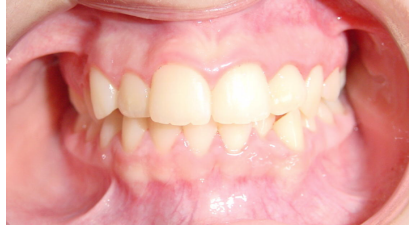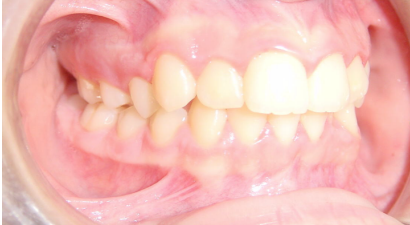Figs. 90 y 91. Antes y después.

Figs. 90 and 91. Before and after.

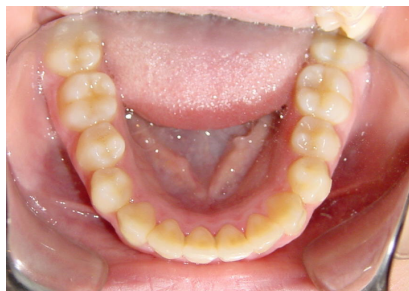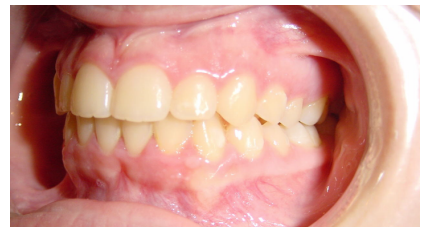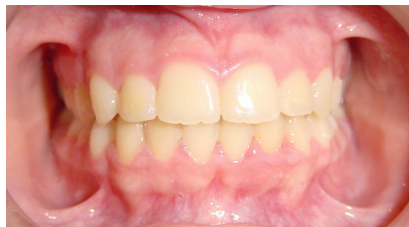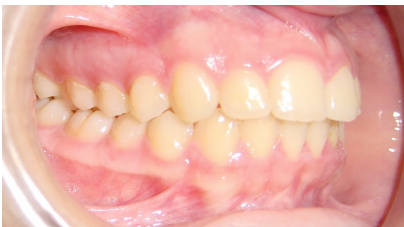CASO CLÍNICO
4

CASE REPORT
4



Figs. 92-95. Tratamiento de apiñamiento anterior en arcada inferior. Registros iniciales.

Figs. 92-95. Anterior crowding treatment in lower arch. Initial registers.



Figs. 96-99. Registros finales.

95-99. Final registers.

CASO CLÍNICO
5

CASE REPORT
5

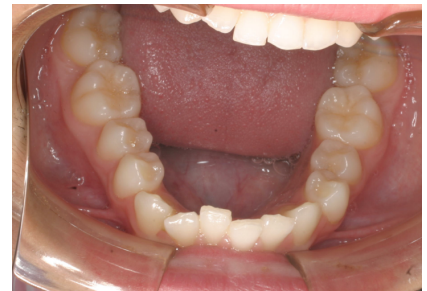
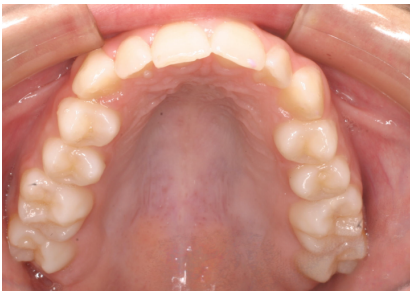
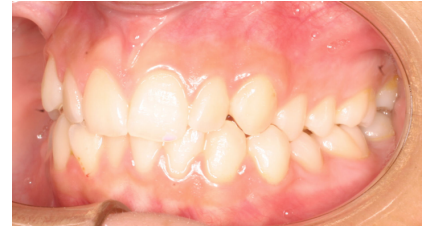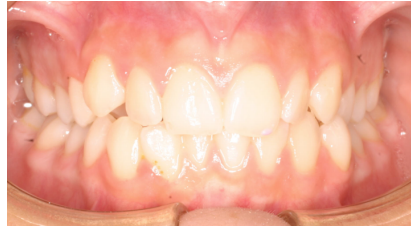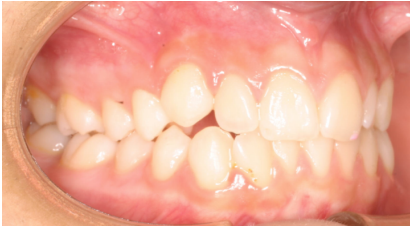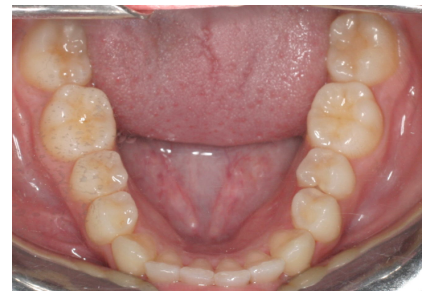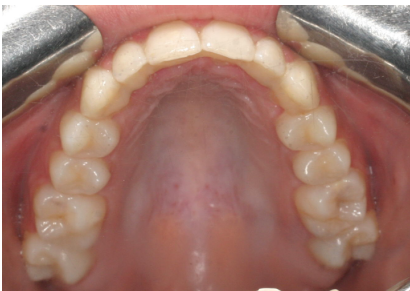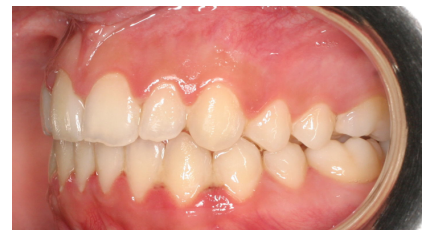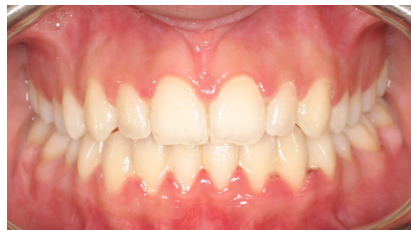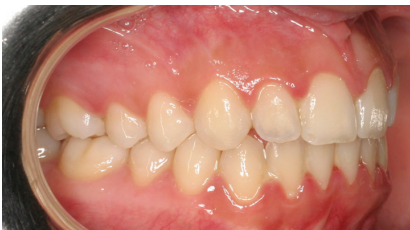Fig.100-104. Tratamiento de apiñamiento y rotaciones en arcada superior e inferior.

Fig. 100-104. Crowding and rotations treatment in upper and lower arch.



Figs. 105-109. Registros finales.

Figs. 105-109. Final registers.

CLINICAL PAPER



CLEAR ALIGNER