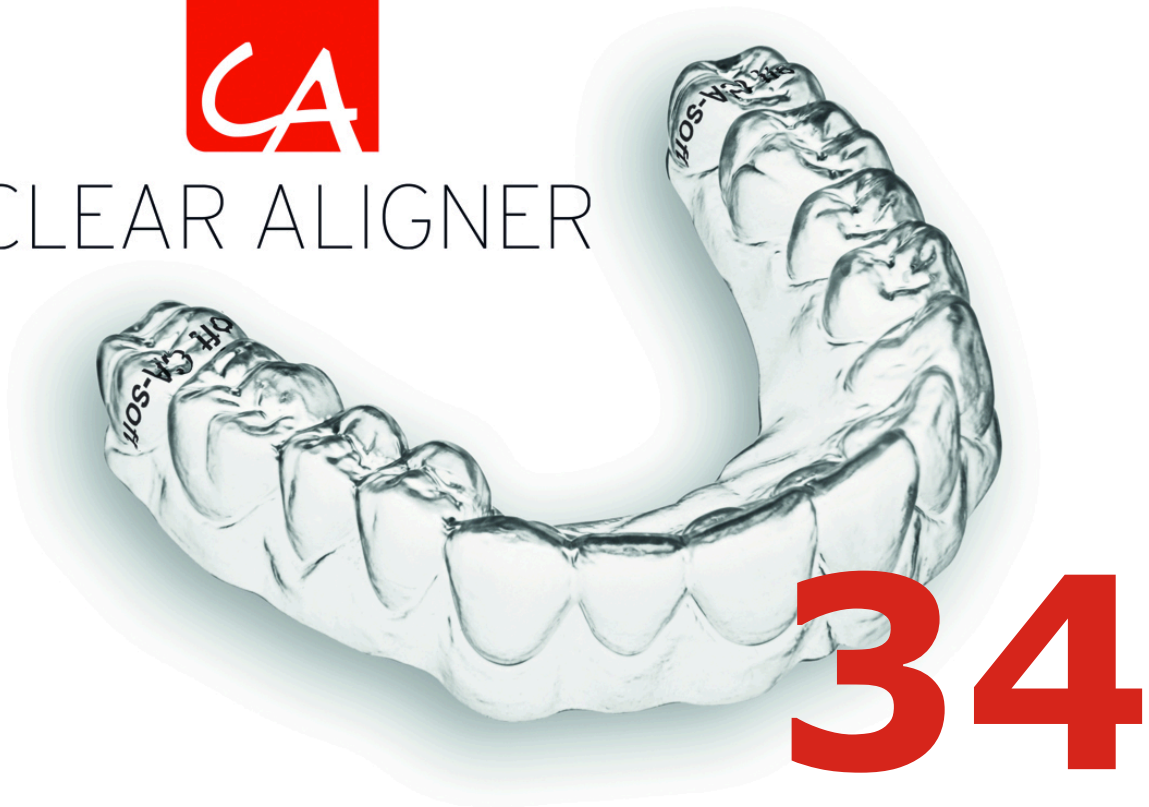


CLEAR ALIGNER



CA® CLEAR ALIGNER Y
LOS TEJIDOS GINGIVALES Y
PERIODONTALES

CA® CLEAR ALIGNER AND
GINGIVAL AND PERIODONTAL
TISSUES



CLEAR ALIGNER

CLINICAL PAPER

Los casos expuestos han sido realizados por el Dr. Pablo Echarri. El trabajo de laboratorio ha sido realizado por el laboratorio Ladent, y se han utilizado los materiales del Scheu Dental Technology.

All cases were carried out by Dr. Pablo Echarri. All the laboratory work was carried out by Ladent laboratory, and the Scheu Dental Technology materials were used.

© 2017 Centro de Ortodoncia y ATM, Ladent, SL Todos los derechos reservados.

Ninguna parte de esta publicación puede reproducirse o transmitirse por ningún medio electrónico o mecánico, incluyendo fotocopiado o grabado por cualquier sistema de almacenamiento de información sin el permiso escrito previo de los editores.

© 2017 Centro de Ortodoncia y ATM, Ladent, SL All rights reserved

This book or any part thereof may not be reproduced, stored in retrieval system or transmitted in any form or by any means electronic, mechanical, photocopying or otherwise, without prior written permission of the publishers.

CA CLEAR ALIGNER® EN EL
PACIENTE PERIODONTAL

CA CLEAR ALIGNER® WITH THE
PERIODONTAL PATIENT

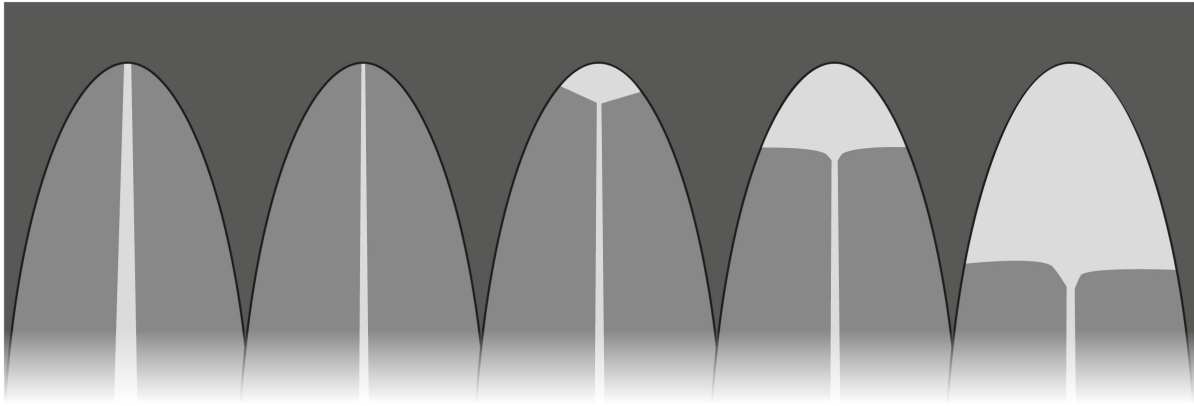


Fig 1. Grados de reabsorción radicular externa basado en Levander y cols.

Fig 1. External root resorption grades based on Levander y cols.

CA CLEAR ALIGNER® es un tratamiento realizado muchas veces en pacientes adultos que pueden presentar alteraciones periodontales. La evaluación gingival y periodontal con la ortopantomografía pre-tratamiento es muy importante ya que nos orienta en algunos aspectos del tratamiento con CA CLEAR ALIGNER®.

Se deberá realizar una Historia Clínica, si ha habido algún trauma previo, estudiar el soporte óseo-periodontal y la forma apical de los dientes o posibles reabsorciones previas.

CA CLEAR ALIGNER® technique is usually prescribed to adults with periodontal alterations. The gingival and periodontal evaluation with pre-treatment panoramic x-ray is very important. Its guide in some aspects of treatment with CA CLEAR ALIGNER®.

It is necessary to have a Case History, if there some previous trauma, study the periodontum and bone support and the apical shape of the teeth or possible previous resorption.

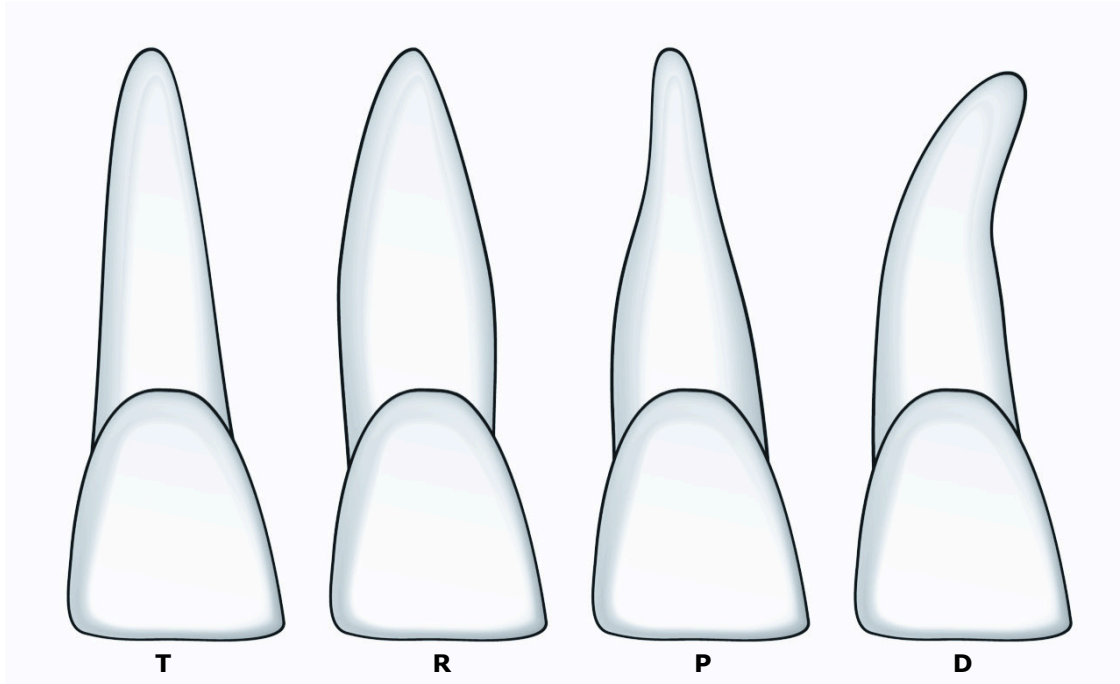


Fig 2. Morfología radicular: Triangular (T), Romboidal (R), Pipeta (P), Dilacerada (D).

Fig 2. Root Morhology: Triangular (T), Rhomboid (R), Pipette-shaped (P), Dilacerated (D).

Levander y cols. definieron en su estudio los diferentes grados de reabsorción radicular que se pueden observar en las radiografías (Fig. 1); 0: sin evidencia de reabsorción, 1: contorno irregular radicular, 2: reabsorción radicular apical menor de 2mm, 3: reabsorción radicular apical mayor de 2mm y menor al 1/3 de la longitud original de la raíz, 5: reabsorción radicular excede el 1/3 de la longitud original de la raíz.

Levander et al define in their study each grade of root resorption observed in radiography (Fig. 1); 0: no evidence for resorption, 1: irregular root contour, 2: apical root resorption less than 2 mm, 3: apical root resorption >2mm and <1/3 of original root length, 4: root resorption exceeding 1/3 of original root length.

También es importante los tipos de raíz que podemos observar según su morfología: (Fig. 2) triangular, romboidal, pipeta y dilacerada.

It is also important the types of root that we can observe base on its morphology (Fig. 2): triangular, rhomboid or diamond-shaped, pippete-shaped and dilacerated.

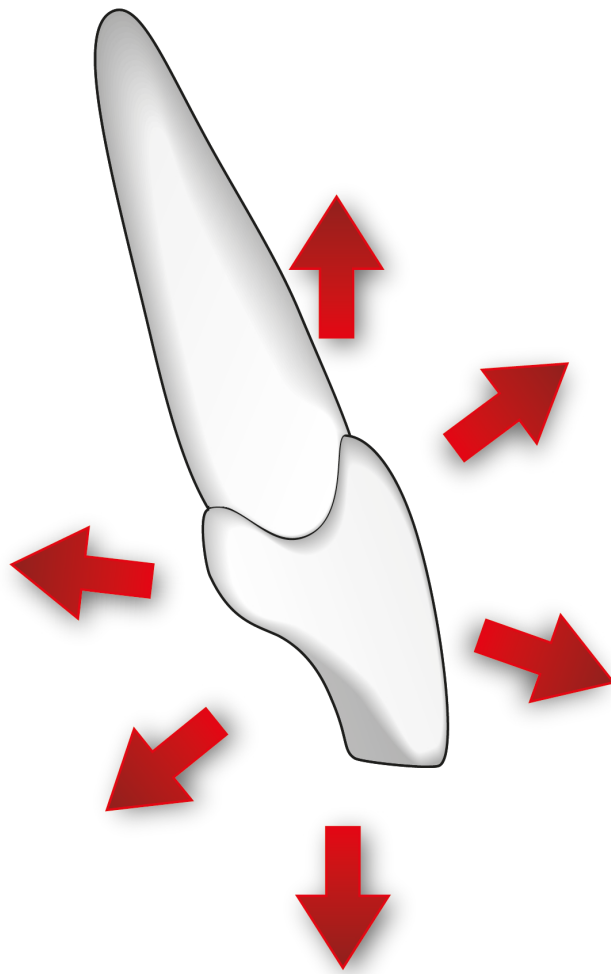


Fig 3 . Esquema del movimiento del diente en los 3 planos del espacio

No es recomendable realizar movimientos en más de un plano en el mismo paso *set-up* si el paciente presenta soporte periodontal disminuido. Los estudios demuestran que las fuerzas que provocan menos zonas de hialinización y menos reabsorciones radicaras y pérdida de soporte son las fuerzas ligeras y discontinuas, por lo que CA CLEAR ALIGNER® está muy indicado para estos pacientes.

Fig 3. Root Morhology: Triangular (T), Rhomboid (R), Pipette-shaped (P), Dilacerated (D).

It is not recommended to perform movements in more than one plan in the space in the same set-up step if patient have a reduced periodontum support. The studies demonstrate that the slight and intermittent forces cause less hyalinization zones, less root resorptions and less loss of support. So CA CLEAR ALIGNER® is ideal for those patients.

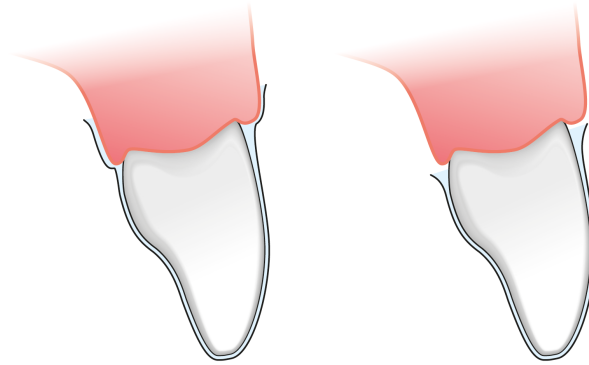


Fig 4. Longitud normal del CA CLEAR ALIGNER® en comparación con la longitud debe darse en pacientes con inflamación gingival.

Fig 4. Normal length of CA CLEAR ALIGNER® compared to the length indicated in patients with gingival inflammation.

La ortodoncia es la única especialidad odontológica que trabaja con la inflamación de los tejidos periodontales para provocar el movimiento ortodóncico pero debe trabajarse siempre con una inflamación controlada de los tejidos gingivales.

Orthodontics is the unique dentistry speciality that works with inflammation of periodontal tissues to cause an orthodontic movement. This process has to be with a controlled inflammation of the gingival tissues.

Para ello es muy importante el control de la higiene y de la placa bacteriana y no presionar con el CA CLEAR ALIGNER® los tejidos gingivales inflamados. En presencia de inflamación no se debe activar el tratamiento ortodóncico y se debe o aliviar los tejidos gingivales o recortar el alineador a nivel de los márgenes gingivales.

That is why is important the hygienic control and plaque control and no try not to pressure the swollen gingival tissues with CA CLEAR ALIGNER®. If there are any inflammation the orthodontic movement has to be stopped, or alleviate the soft tissues or cut the aligner at the level of the gingival margins.

CIERRE DE DIASTEMAS CON
CA CLEAR ALIGNER®

DIASTEMA CLOSURE WITH CA
CLEAR ALIGNER®

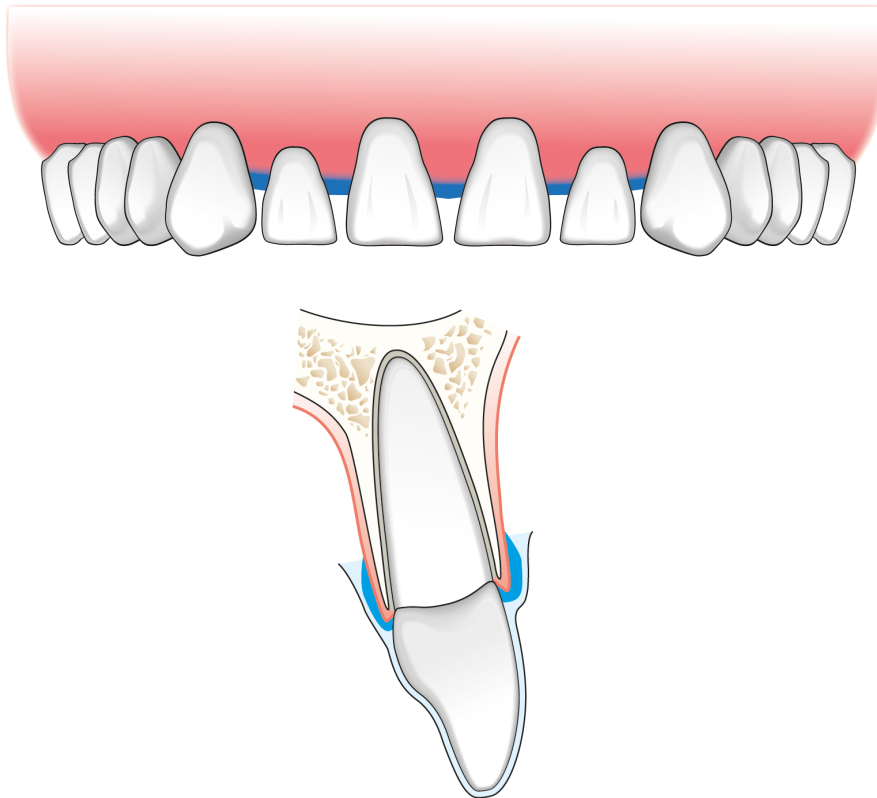


Fig 5. Aplicación de Blue Blokker® para aliviar las troneras gingivales.

Fig 5. Application of the Blue Blokker® to alleviate the gingival embrasure.

Los tratamientos que más inflamación gingival provocan son el cierre de diastemas (por lo que se deben aliviar las papilas interdetales de los espacios que se están cerrando) y se deben aliviar los tejidos blandos vestibular y lingual o palatino durante los movimientos de intrusión.

Diastema closure is the treatment that more gingival inflammation produces. This is why is necessary to alleviate the interdental space and soft tissues in buccal and lingual during the intrusion movement.

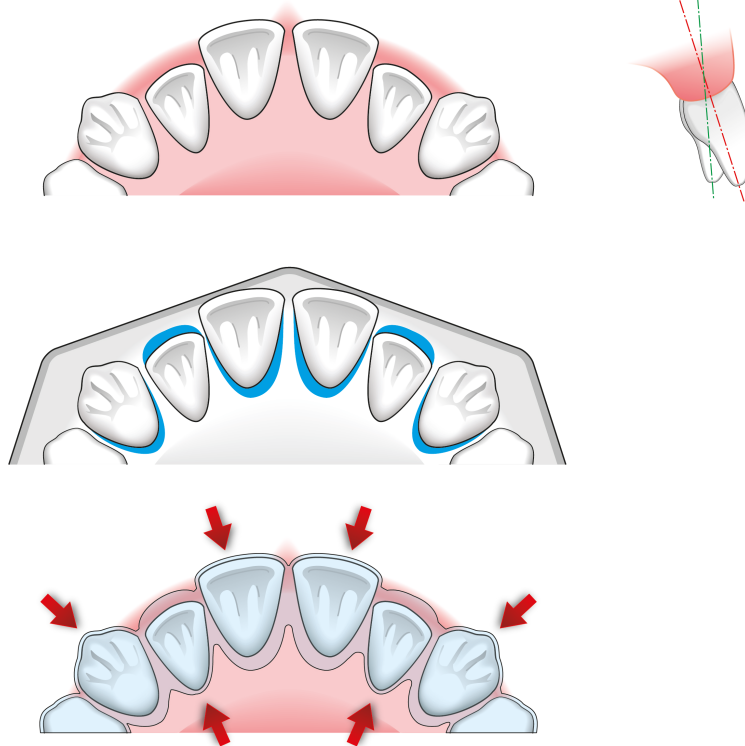


Fig 6. Aplicación de Blue Blokker® en dirección al movimiento a realizar.

Si los dientes anteriores tienen poco soporte periodontal y presentan diferentes ejes, el paciente puede ejercer fuerzas excesivas sobre estos dientes durante la inserción y retiro del CA CLEAR ALIGNER®. Por este motivo se deben aliviar estos dientes para evitar sobrecargas, pero los alivios se realizan en la dirección que se quieren mover los dientes.

Fig 6. Application of the Blue Blokker® in the to-do movement direction.

When anterior teeth have reduced periodontum support and present different axis, the patient can exerts excessive forces during insertion and removal of the CA CLEAR ALIGNER®. For this reason it has to alleviate those teeth to avoid overloads, but the alleviates have to be in the same direction as the movement.

CLINICAL PAPER

INTRUSIÓN CON CA CLEAR ALIGNER®

INTRUSION WITH CA CLEAR ALIGNER®

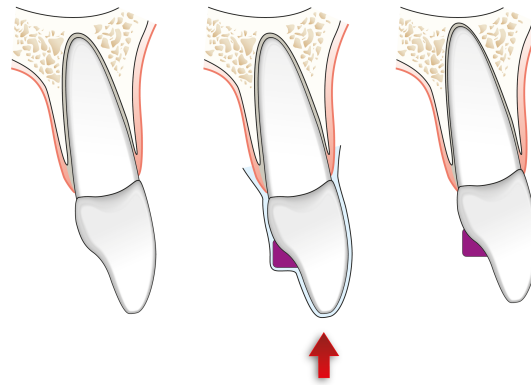


Fig 7. Intrusión con el Power Grip.

Fig 7. Intrusion with Power Grip

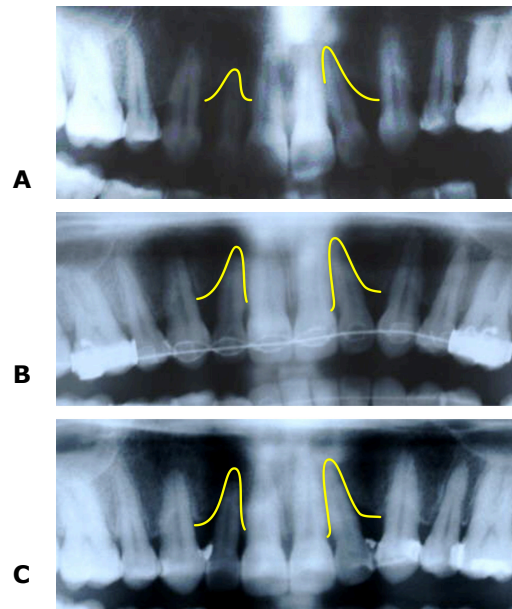


Fig 8. Ortopantomografía (A): inicial, (B): final de un caso Y (C): control a los 9 meses.

Fig 8. Panoramic x-ray; (A): initial, (B): final, ©: follow-up at months.

La intrusión de dientes combinando tratamiento periodontal e intrusión ortodóncia puede ser un método para mejorar las condiciones periodontales si se mantienen bajo control la higiene oral y el sistema de fuerzas.

The tooth intrusion combined with periodontal treatment and orthodontic intrusion could be a good method to improve the periodontal conditions if there are a good hygiene and force system.

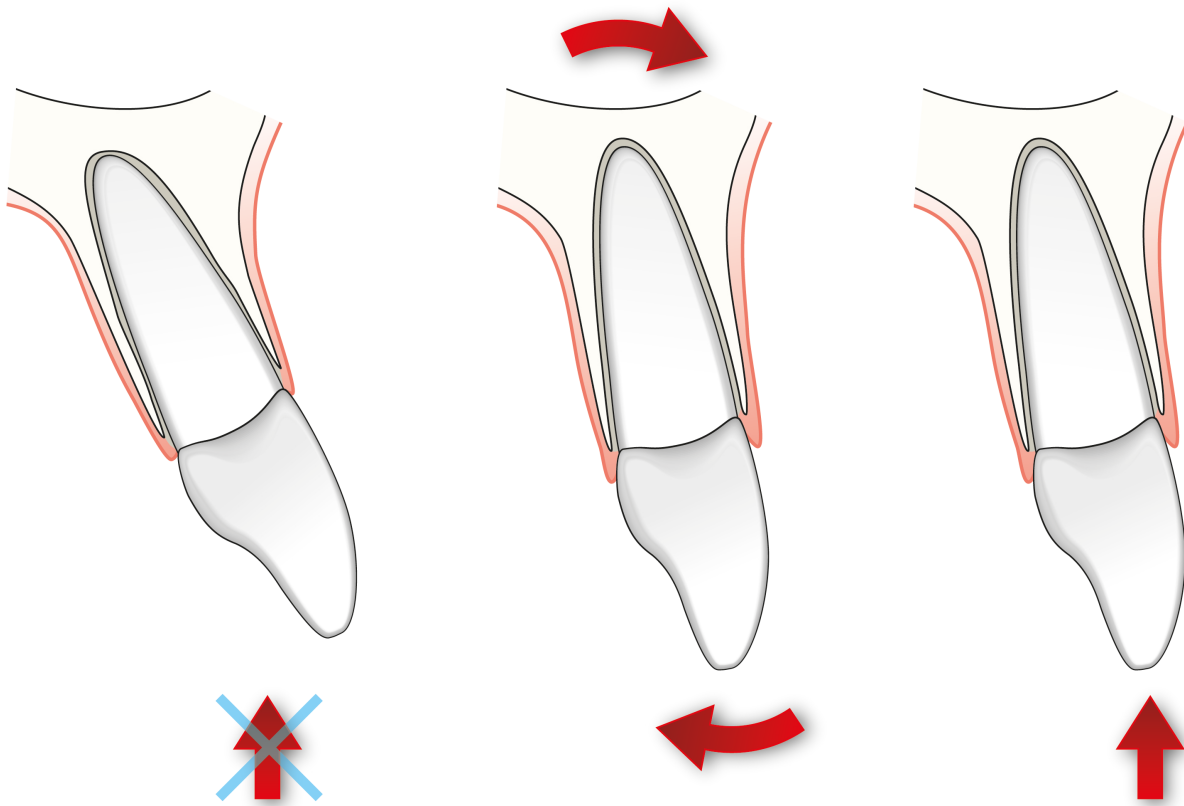


Fig 9. Control de torque

Se debe tener control de torque antes de la intrusión y durante el movimiento. No es recomendable empezar a intruir el diente antes de un correcto torque para así evitar una posible reabsorción radicular.

Fig 9. Torque control

The torque has to be controlled before and during the intrusion. It is not recommended intrude the tooth before a correct torque to avoid a possible root resorption.

CLINICAL PAPER



CLEAR ALIGNER

**AUMENTO DE DIMENSIÓN VERTICAL
CON CA CLEAR ALIGNER®**

**INCREASING OCCLUSAL VERTICAL
DIMENSION WITH CA CLEAR
ALIGNER®**

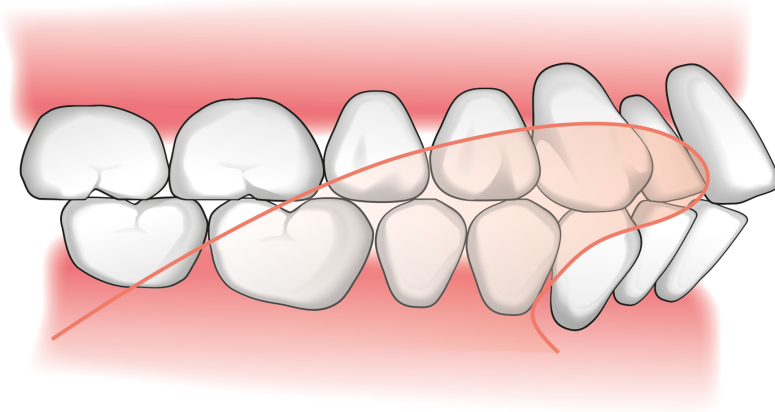


Fig 10. Situación de colapso de mordida por pérdida de DV y protrusión lingual.

Fig 10. Collapsed bite because of VD loss and lingual protrusion

La aparición de diastemas como consecuencia de la pérdida de dimensión vertical y el colapso de mordida con protrusión lingual, proinclinación de incisivos superiores e inferiores con aparición de diastemas y reducción del ángulo interincisivo (Fig 10.), debe corregirse siempre con aumento de dimensión vertical y retroinclinación de los dientes anteriores.

The diastemas due to occlusal vertical dimension loss and collapsed bite with lingual protrusion, proinclination of upper and lower incisors and reduction of interincisal angle (Fig 10.) has to be corrected with increase of vertical dimension and retroclination of the anterior teeth.

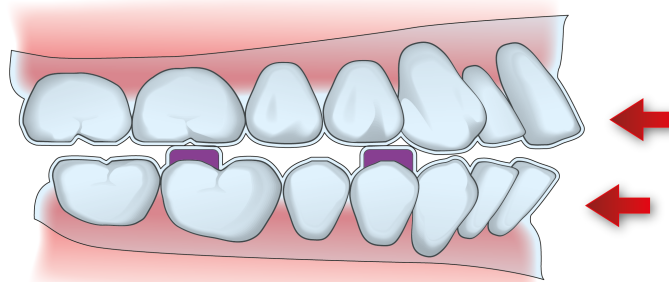


Fig 11. CA CLEAR ALIGNER® con aumento de DV y retroinclinación de dientes anteriores

Fig 11. CA CLEAR ALIGNER® with increasing occlusal vertical dimension and retroclination of anterior teeth

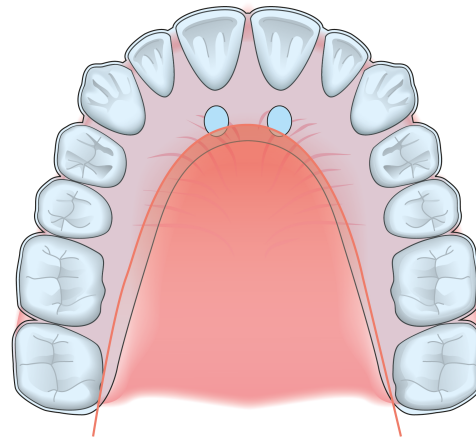


Fig 12. CA CLEAR ALIGNER® con extensión y burbujas para la reeducación lingual.

Fig 12. CA CLEAR ALIGNER® with extension and bubbles for lingual re-education.

En el CA CLEAR ALIGNER® se puede agregar build-ups posteriores para elevar provisionalmente la dimensión vertical (Fig 11.) y extender el CA CLEAR ALIGNER® superior a la zona de las arrugas palatinas haciendo burbujas con el alicate CA Tip Plier 1 que sirvan como referencia para la reeducación lingual (Fig 12.)

You can aggregate posterior build-ups to a CA CLEAR ALIGNER® to increase the occlusal vertical dimension (Fig 11.) and extends the upper CA CLEAR ALIGNER® to the palate making some bubbles with the CA Tip Plier 1 as the reference for the lingual re-education (Fig 12.)

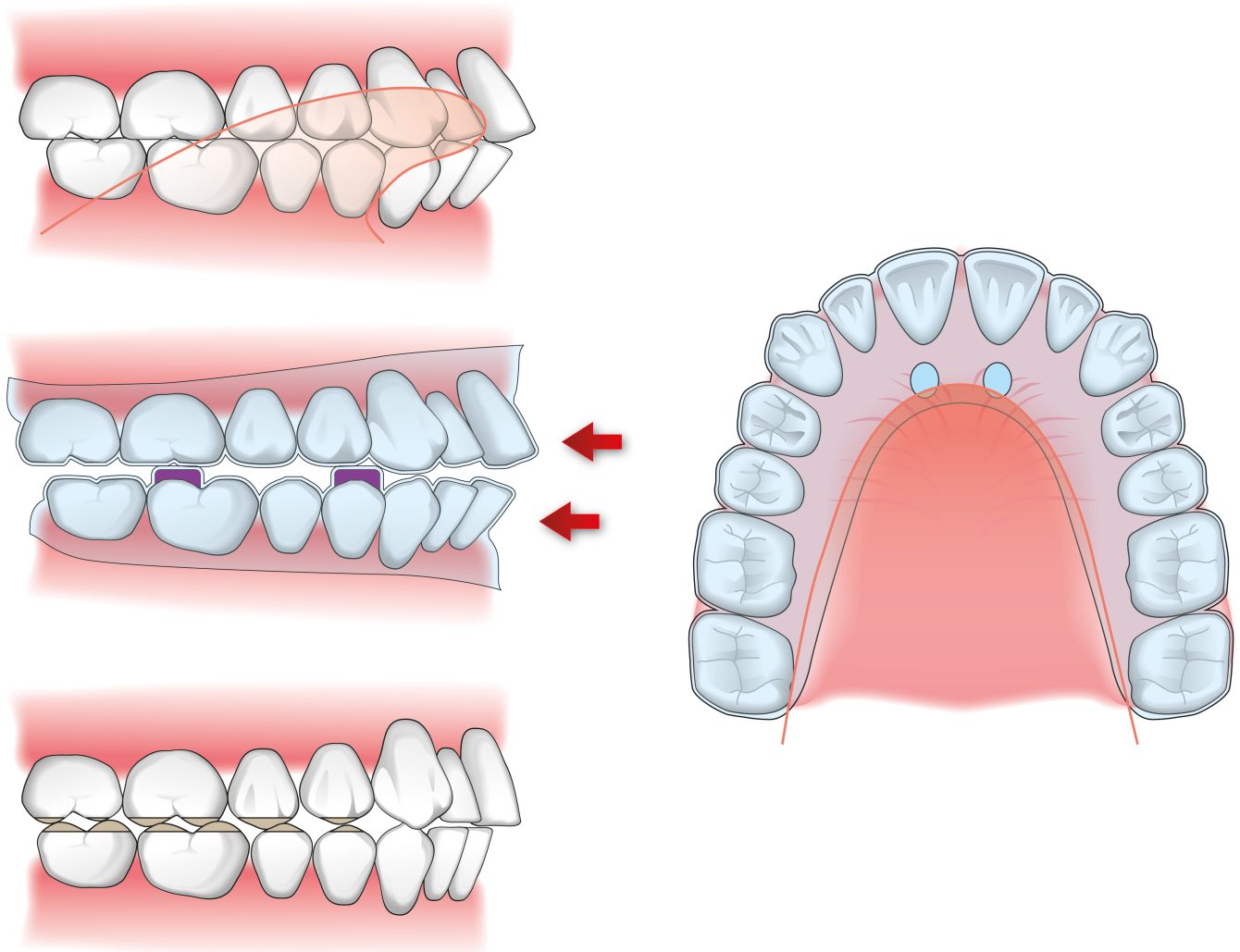


Fig 13. Resumen del tratamiento y finalización del caso.

Para aumentar la dimensión vertical se debe reponer los posibles dientes ausentes y reconstruir los dientes abrsionados además de reeducar la posición lingual a una posición más posterior (Fig 13.)

Fig 13. Summary of the treatment and case-finishing.

To increase the occlusal vertical dimension it is necessary to replace the absent teeth and restore the damaged teeth in addition to re-educate the lingual position to a more posterior zone (Fig 13.)

SINGULARIDADES DEL PROTOCOLO CA CLEAR ALIGNER® EN PACIENTES PERIODONTALES

PARTICULARITIES OF CA CLEAR ALIGNER® PROTOCOL WITH PERIODONTAL PATIENTS

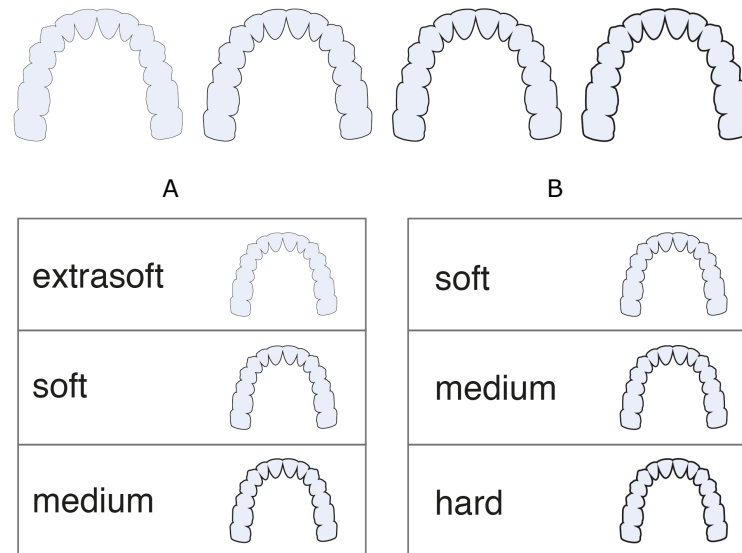


Fig 14. A- Protocolo CA CLEAR ALIGNER® en pacientes periodontales, B- Protocolo CA CLEAR ALIGNER® standard.

Fig 14. A- Protocol of CA CLEAR ALIGNER® in periodontal patients, B- Standard protocol of CA CLEAR ALIGNER®.

En pacientes con el soporte periodontal reducido se puede utilizar una variación del protocolo CA CLEAR ALIGNER® (Fig 14.)

In periodontal patients you can use a variation of protocol of CA CLEAR ALIGNER® (Fig 14.)

No conviene hacer *round-treatment* en pacientes periodontales, ni alinear y después hacer el stripping, por lo que se recomienda la *Progressive Stripping Technique*.

It is not recommended the round-treatment in periodontal patients, nor align and then make stripping. So the Progressive Stripping Technique is recommended.

FIBROTOMÍA SUPRACRESTAL

SUPRACRESTAL FIBROTOMY

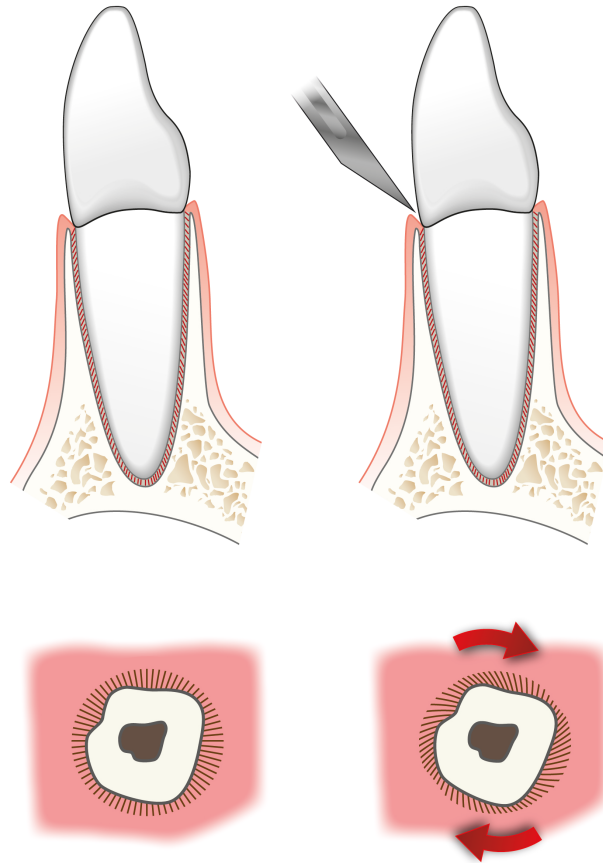


Fig 15. Esquema de fibrotomía supracrestal y resultado de la disposición de fibras periodontales.

Algunos autores recomiendan la fibrotomía supracrestal para acabar de corregir rotaciones difíciles de realizar.

Fig 15. Scheme of supracrestal fibrotomy and the resulted periodontal fibre disposition.

Some authors recomend the supracrestal fibrotomy in major rotations that are not solved.

RETENCIÓN DOBLE EN LA
TÉCNICA CA CLEAR ALIGNER®

DOUBLE RETENTION IN CA CLEAR
ALIGNER® TECHNIQUE

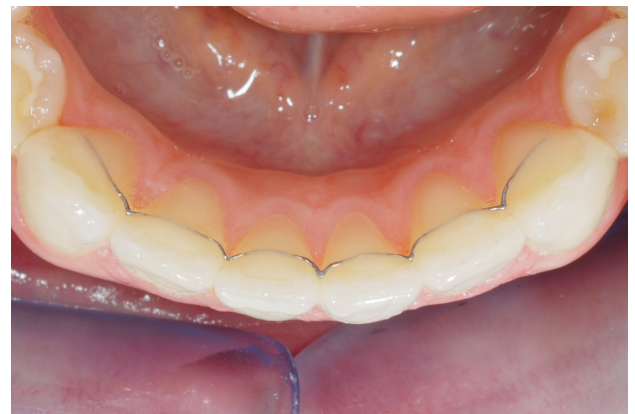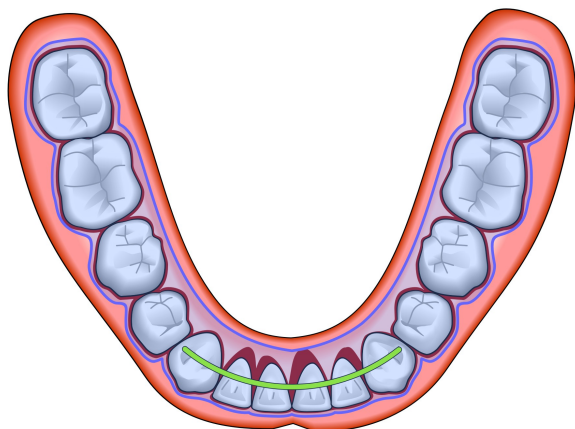


Fig 16 . Esquema de la retención doble en CA CLEAR ALIGNER.

Fig 16 . Scheme of double retention in CA CLEAR ALIGNER.

Los pacientes con soporte periodontal reducido necesitan retención doble: Retención fija (Memotain®) y CA Retention por más tiempo ya que tiene más tendencia a la recidiva.

Patients with reduced periodontum support need double retention: Fixed retention (Memotain®) and CA Retention for a longer period of time because of the tendency to relapse.

BIBLIOGRAFÍA

BIBLIOGRAPHY

Melsen B, Agerbaek N, Markenstam G. Intrusion of incisors in adult patients with marginal bone loss. Am J Orthod Dentofacial Orthop 1989;96: 232-241

Melsen B, Agerback N, Eriksen J, Terp S. New attachment through periodontal treatment and orthodontic intrusion. Am J Orthod Dentofacial Orthop 1988;94:104-116

Echarri P, Carraco A. Intrusión ortodoncia en el paciente con pérdida de soporte periodontal. Monografías Clínicas en Ortodoncia 2011;30(1):20-5

Han JY. A comparative study of combined periodontal and orthodontic treatment with fixed appliances and Clear Aligner in patients with periodontitis. J Periodontal Implant Sci 2015;45(6)193-204

Cuoghi OA, Aiello CA, Consolaro A, Tondelli PM, Mendonça MR de. Resorption of roots of different dimension induced by different types of forces. Braz Oral Res. 2014;28(1):1-7.

Levander E, Malmgren O. Evaluation of the risk of root resorption during orthodontic treatment: a study of upper incisors. Eur J Orthod 1988;10:30-38.