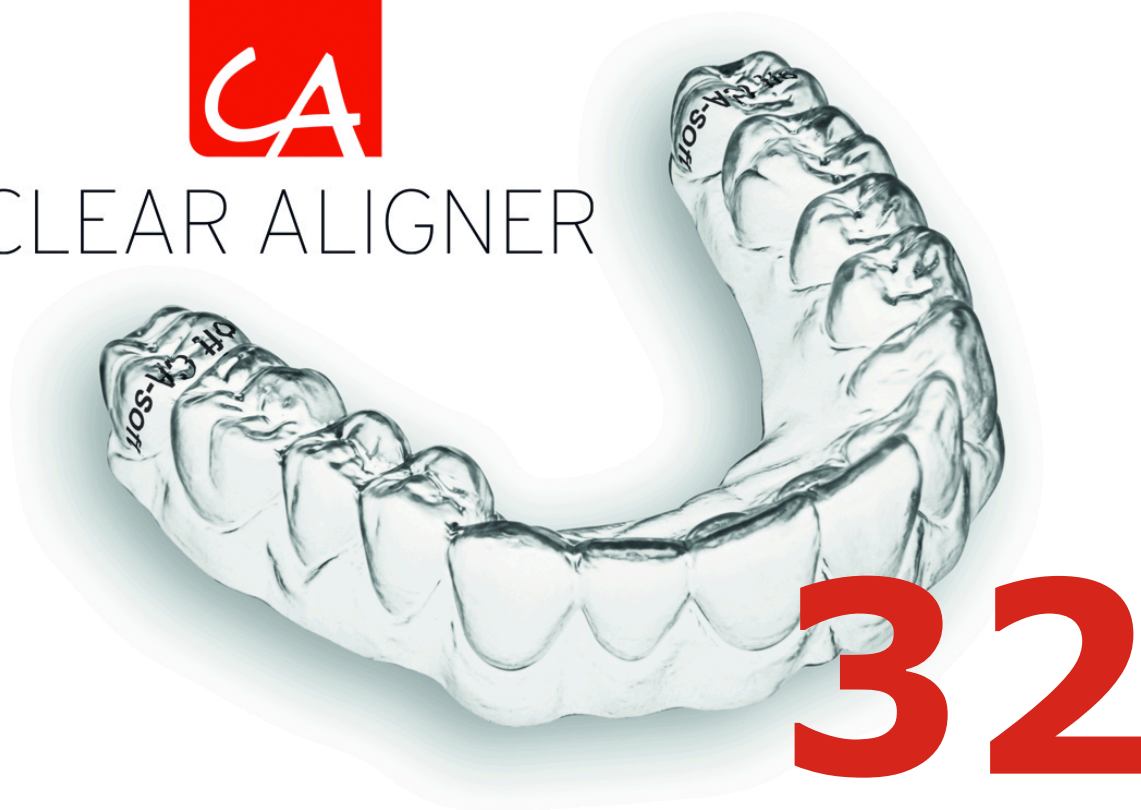



CLEAR ALIGNER



CASO CLÍNICO

CASE REPORT



CLEAR ALIGNER

## CLINICAL PAPER

Los casos expuestos han sido realizados por el Dr. Pablo Echarri. El trabajo de laboratorio ha sido realizado por el laboratorio Ladent, y se han utilizado los materiales del Scheu Dental Technology.

*All cases were carried out by Dr. Pablo Echarri. All the laboratory work was carried out by Ladent laboratory, and the Scheu Dental Technology materials were used.*

© 2017 Centro de Ortodoncia y ATM, Ladent, SL Todos los derechos reservados.

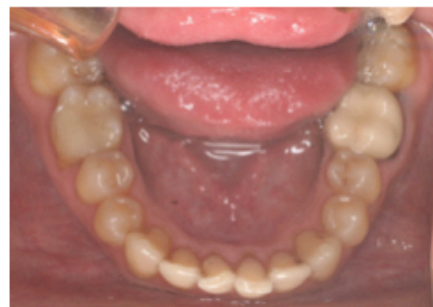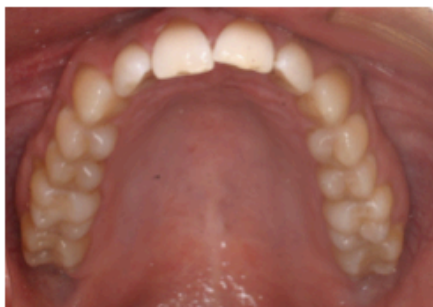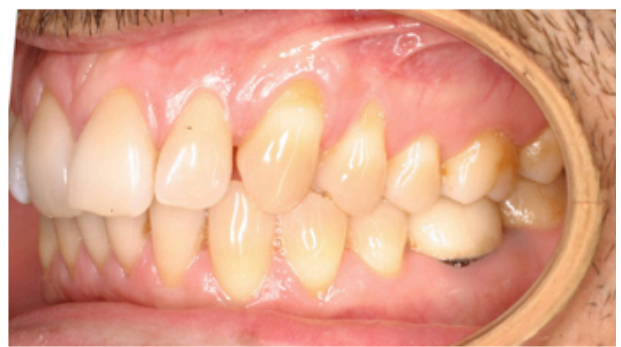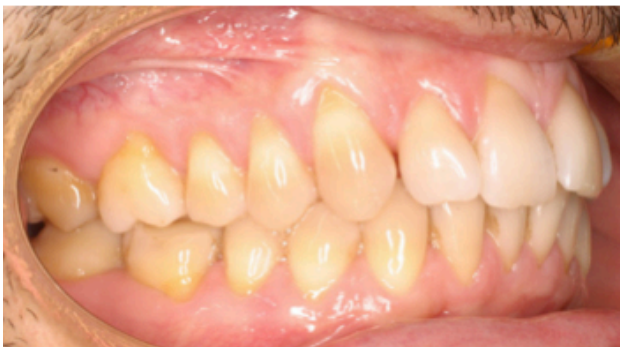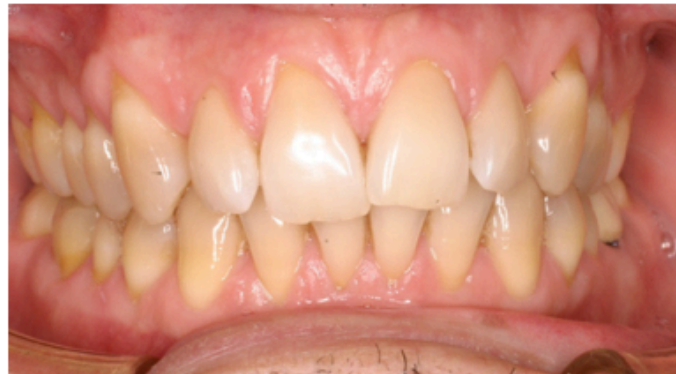Ninguna parte de esta publicación puede reproducirse o transmitirse por ningún medio electrónico o mecánico, incluyendo fotocopiado o grabado por cualquier sistema de almacenamiento de información sin el permiso escrito previo de los editores.

© 2017 Centro de Ortodoncia y ATM, Ladent, SL All rights reserved

This book or any part thereof may not be reproduced, stored in retrieval system or transmitted in any form or by any means electronic, mechanical, photocopying or otherwise, without prior written permission of the publishers.

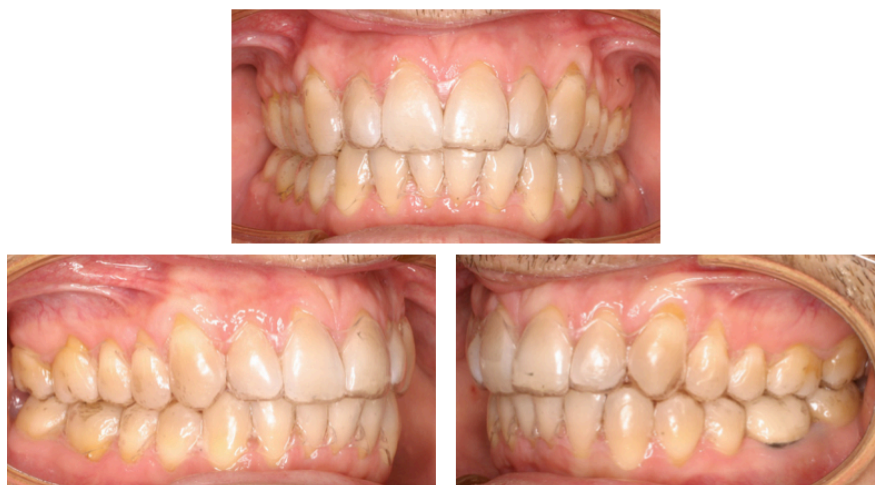CASO CLÍNICO

CASE REPORT



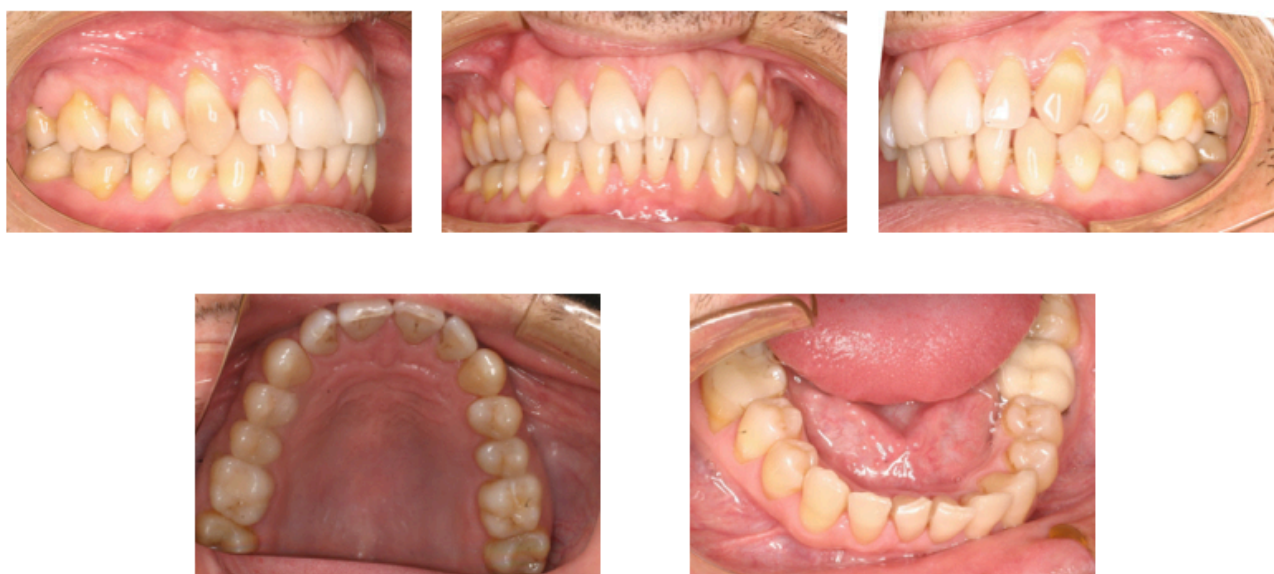Figs. 1-8. Caso 01178B. Presenta apiñamiento. Tratado con protrusión y stripping.

Figs. 1-8. Case 01178B. It presents crowding. Treated with protrusion and stripping.



Figs. 9-11. El tratamiento en ambas arcadas se realiza con un CA® CLEAR ALIGNER de expansión transversal. Una vez obtenido el espacio, se continúa el tratamiento con stripping.

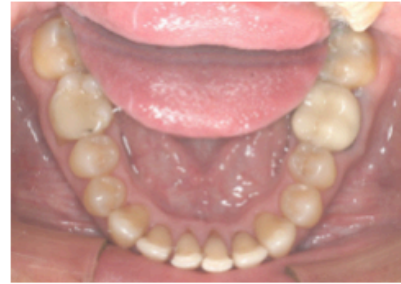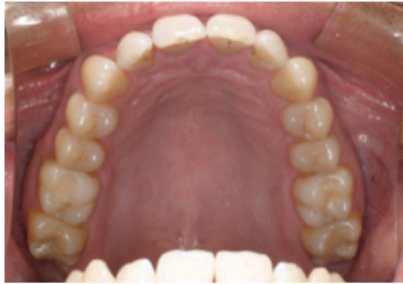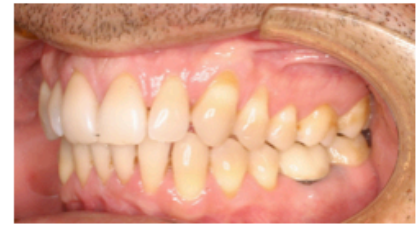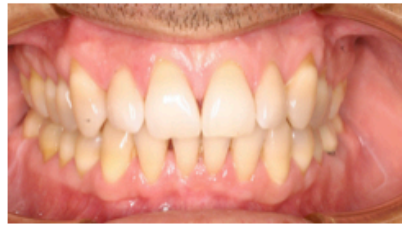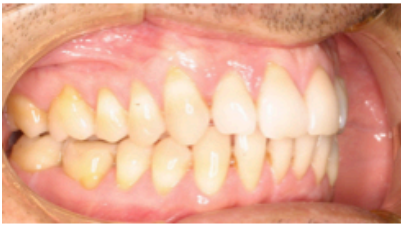Figs. 9-11. The treatment in both arches is carried out with CA® CLEAR ALIGNER for transverse expansion. When the space is obtained, the treatment is continued with stripping.



Figs. 12-16. Realización del stripping.

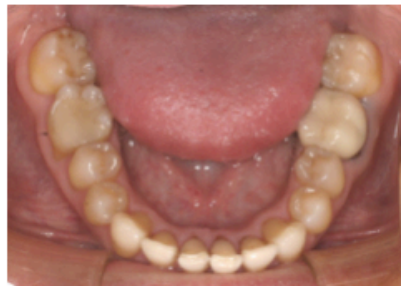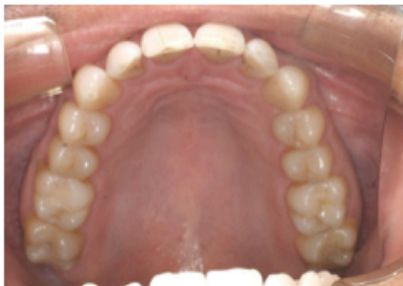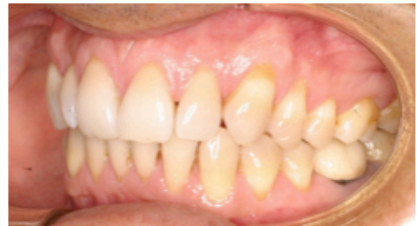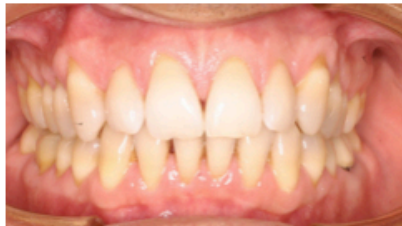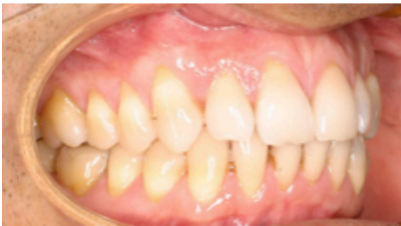Figs. 12-16. Realization of stripping.

# CLINICAL PAPER



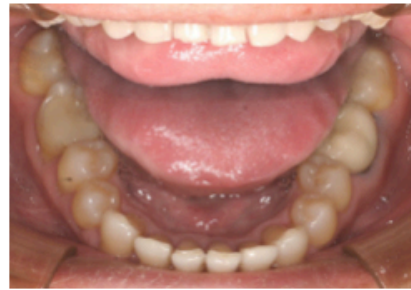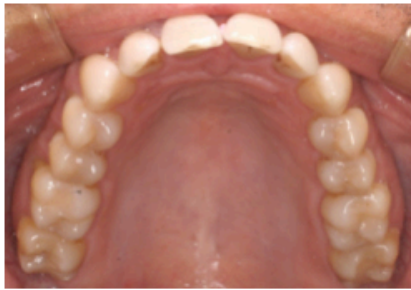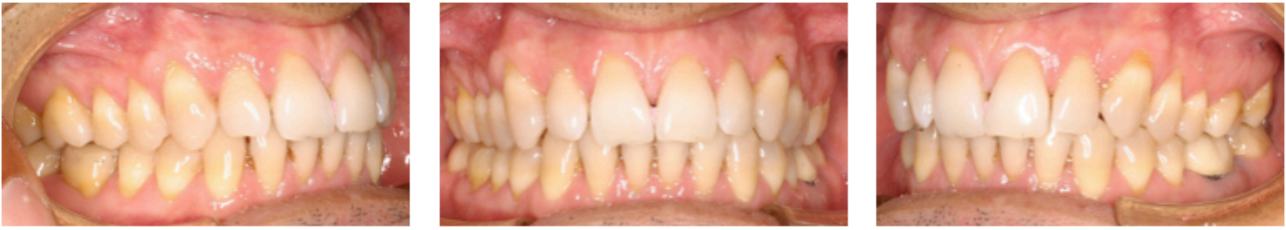Figs. 17-21. Progreso 1

Figs. 17-21. Progress 1



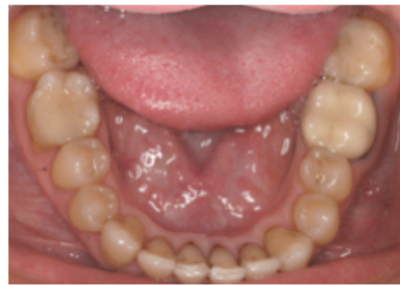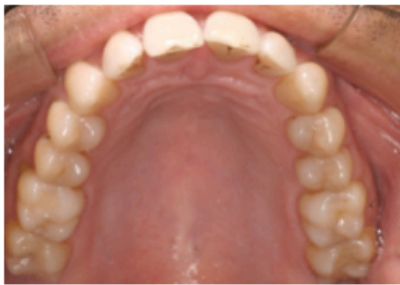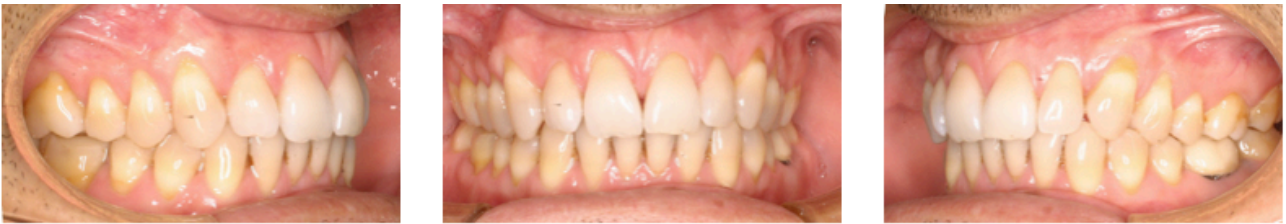Figs. 22-26. Progreso 2

Figs. 22-26. Progress 2



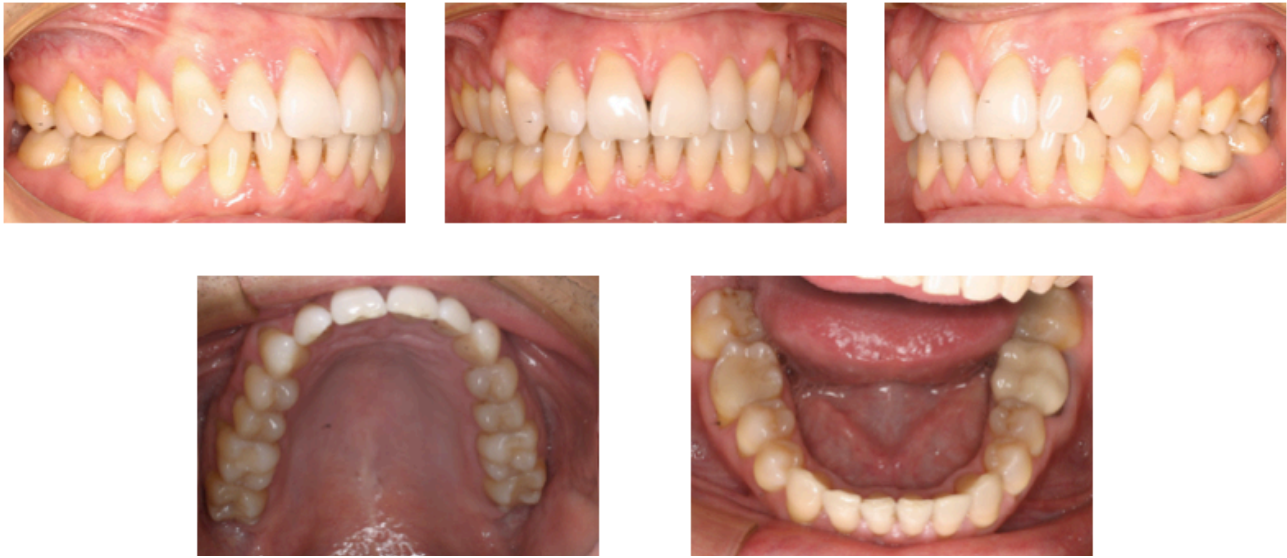Figs. 27-31. Progreso 3

Figs. 27-31. Progress 3



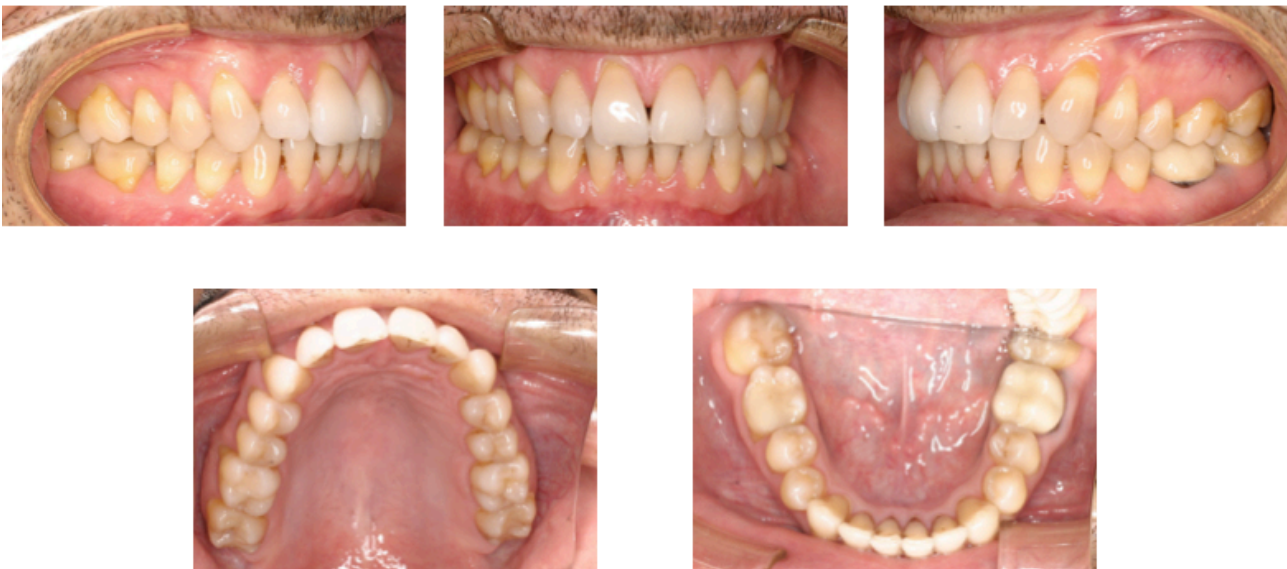Figs. 32-36. Progreso 4

Figs. 32-36. Progress 4



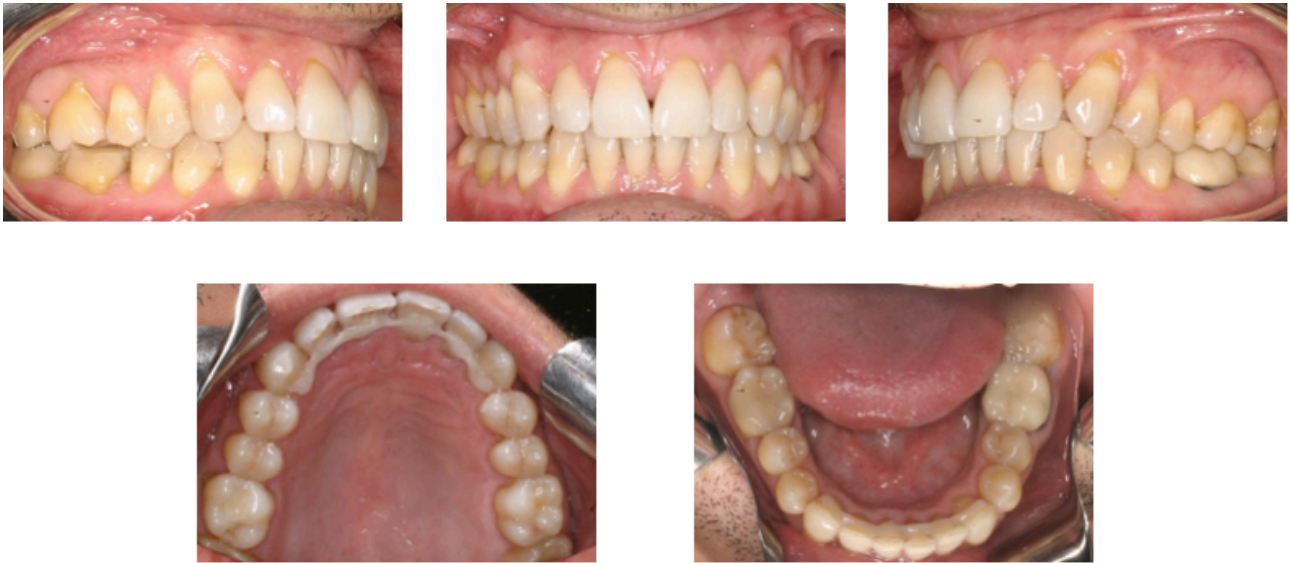Figs. 37-41. Progreso 5

Figs. 37-41 Progress 5



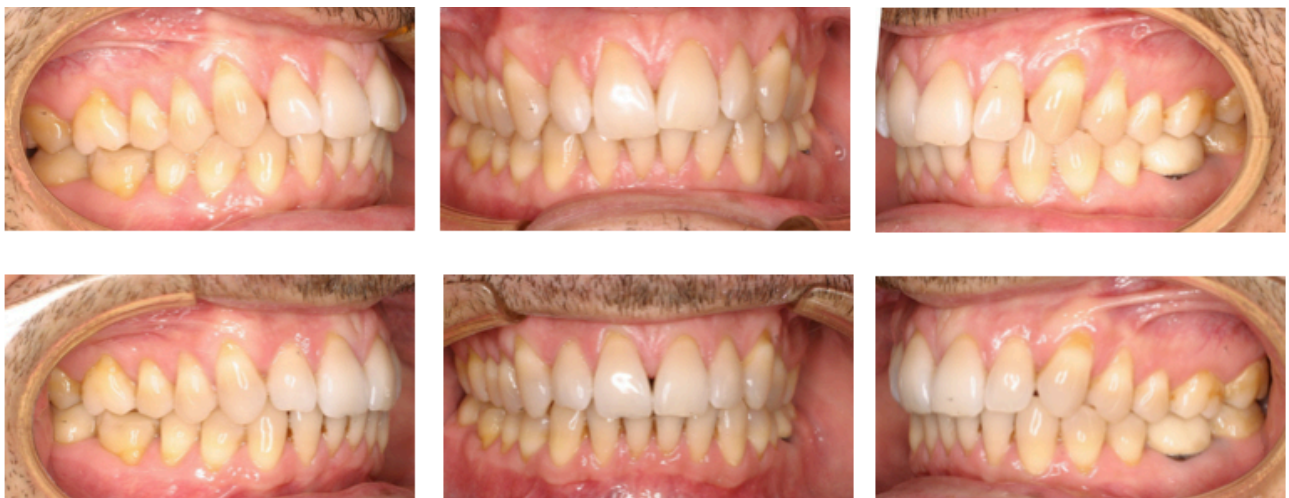Figs. 42-46. Fotografías finales.

Figs. 42-46. Final photos.



Figs. 47-51. Fase de retención.

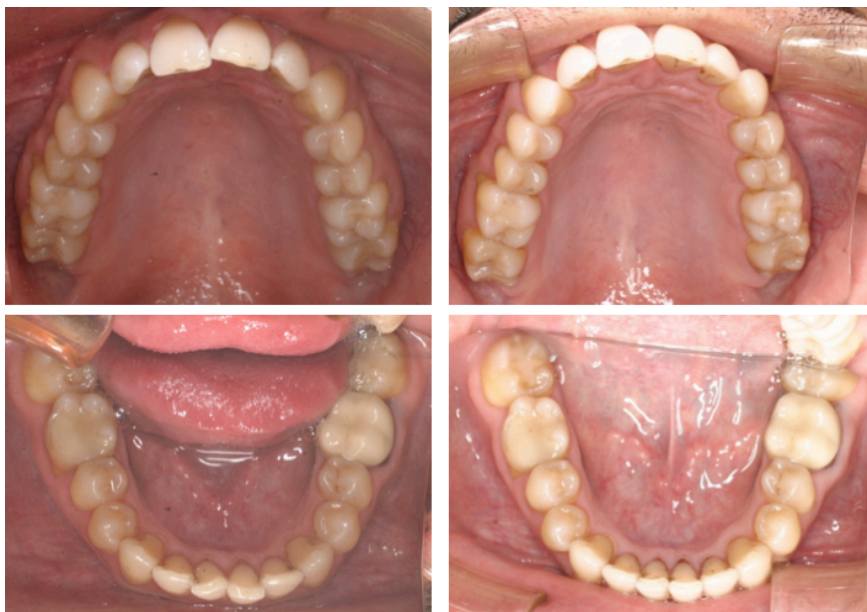
Figs. 47-51. Retention phase.



Figs. 52-57. Antes y después.

Figs. 52-57. Before and after.





Figs. 58-61. Antes y después.

Figs. 58-61. Before and after.

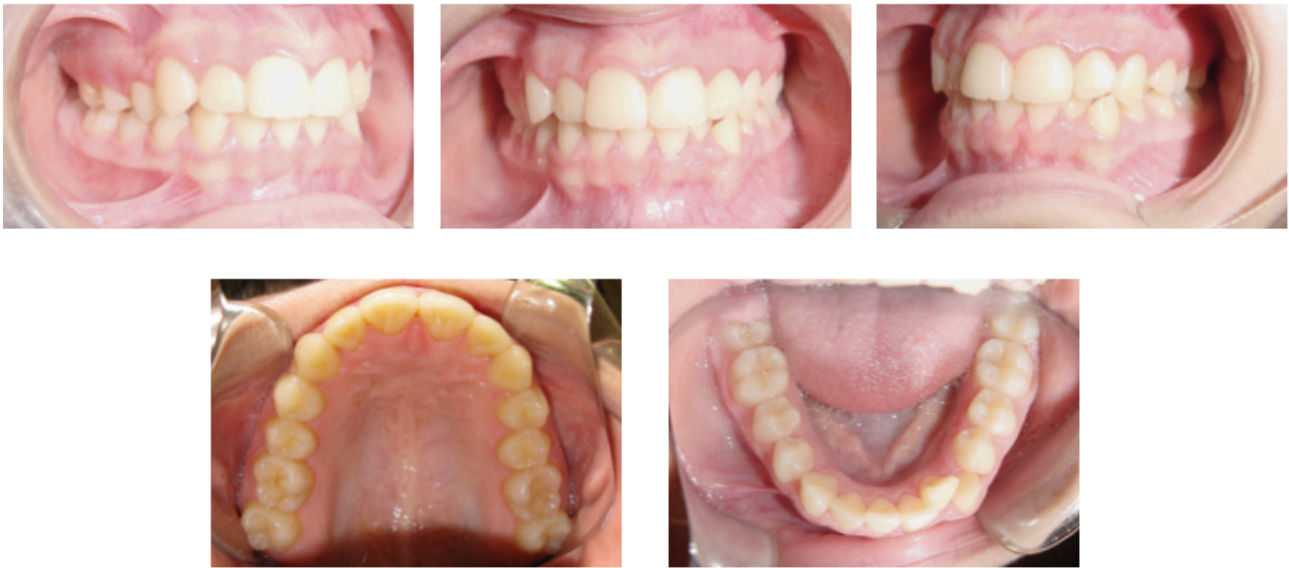
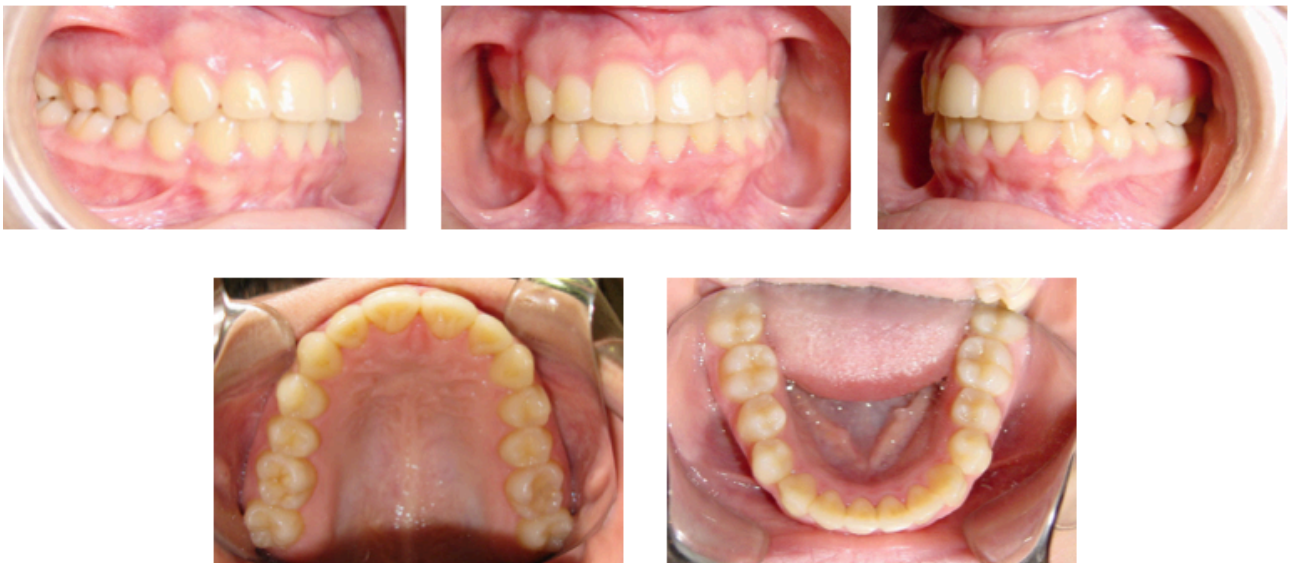
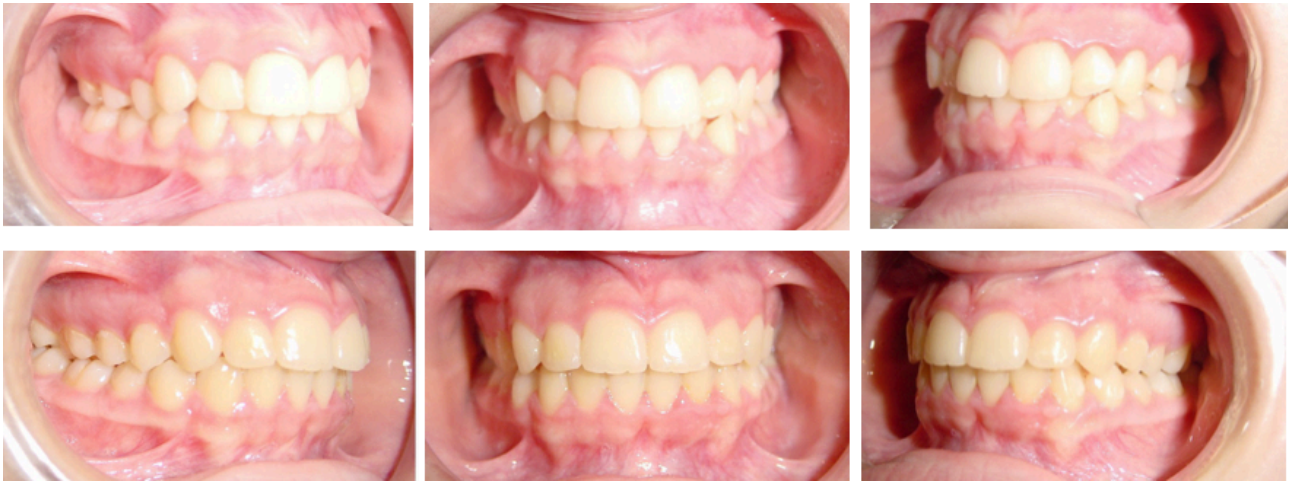Fig. 62-66. Caso CE 0010. Presenta apiñamiento inferior. Tratado con stripping y 6 pasos en arcada inferior.

Fig. 62-66. Case CE 0010. It presents lower crowding. Treated with stripping and 6 steps in lower arch.



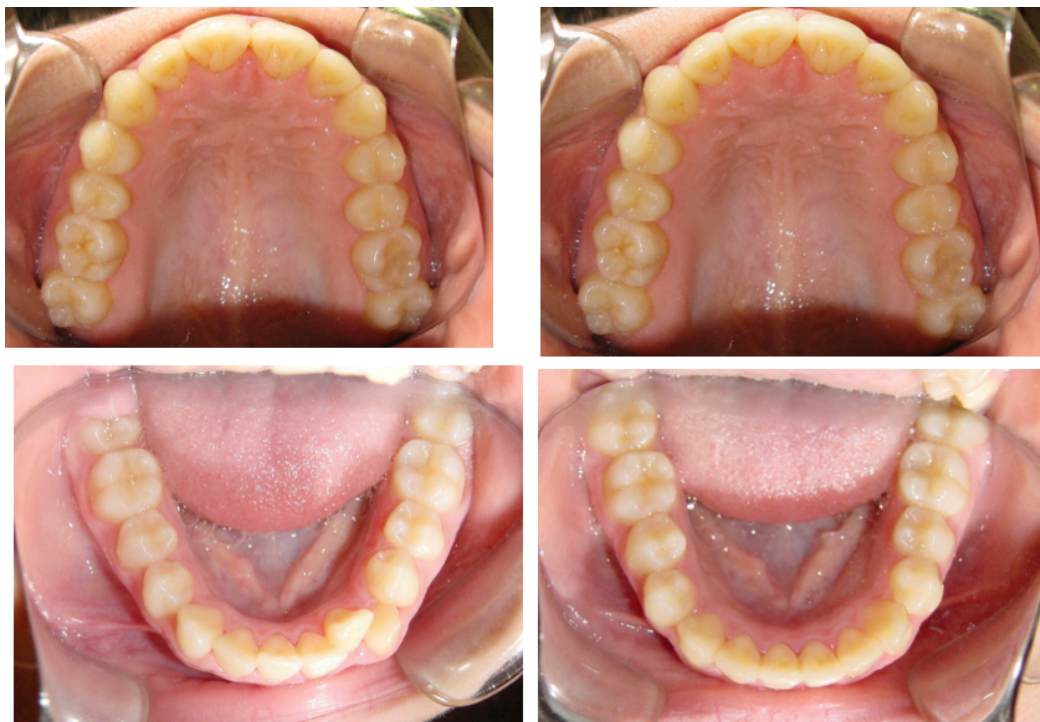Figs. 67-71. Fotografías finales.

Figs. 67-71. Final photos.



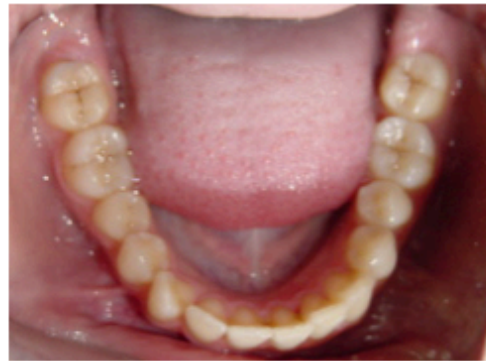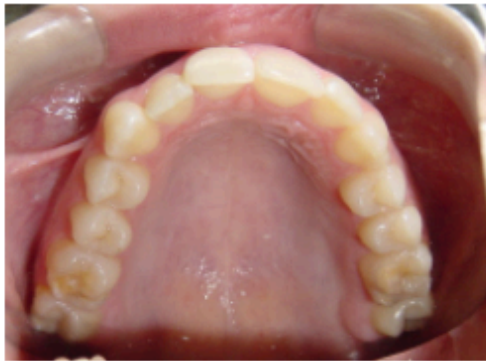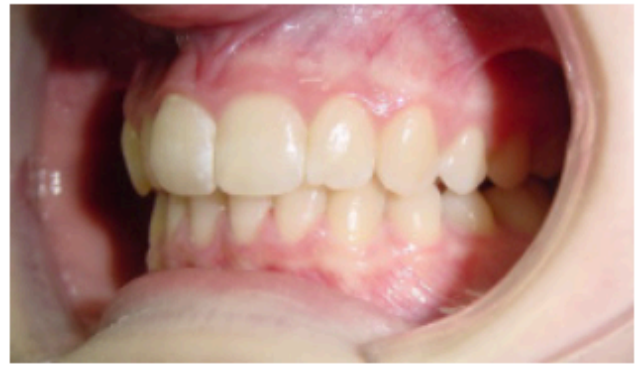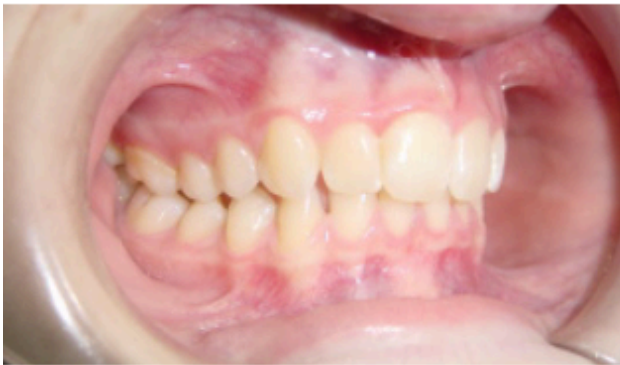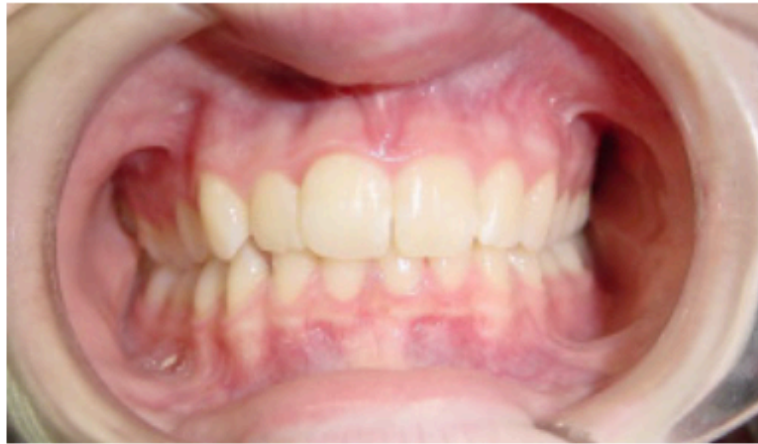Figs. 72-77. Antes y después.

Figs. 72-77. Before and after.



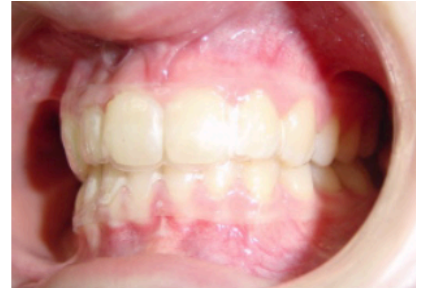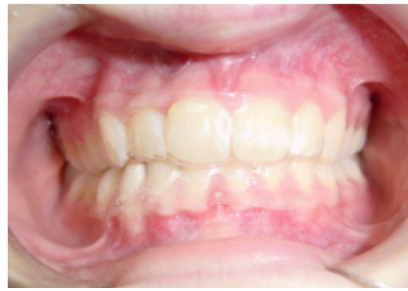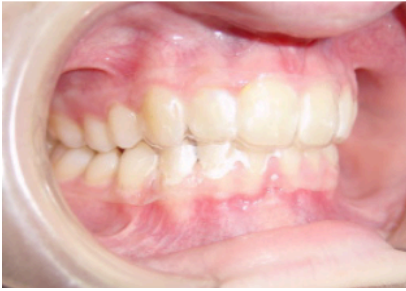Figs. 77-80. Antes y después.

Figs. 77-80. Before and after.



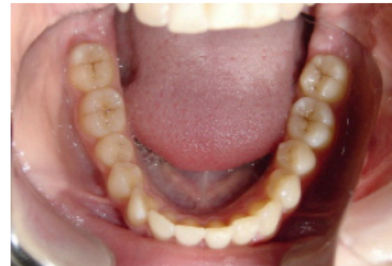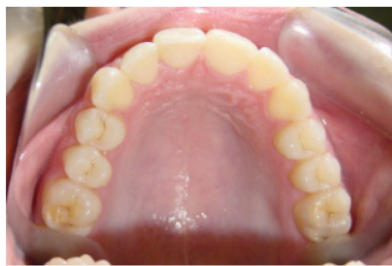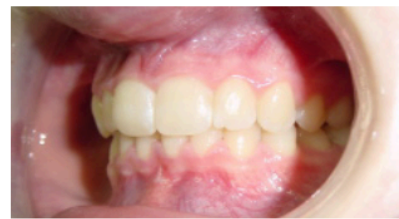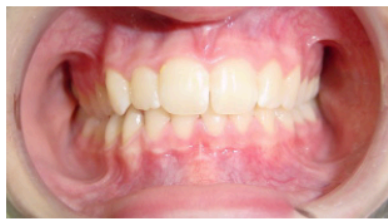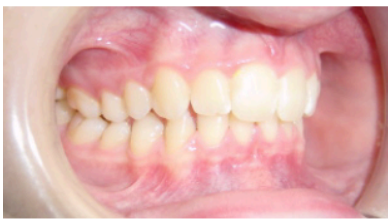Figs. 81-88. Apiñamiento leve entre 12-11-21 y 43. Tratado con 3 pasos.

Figs. 81-88. Apiñamiento leve entre 12-11-21 y 43. Tratado con 3 pasos.



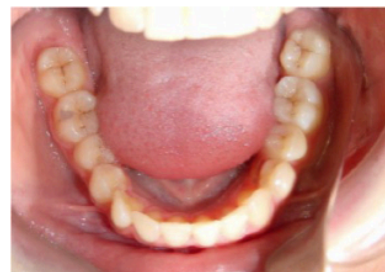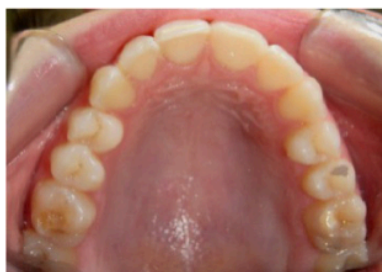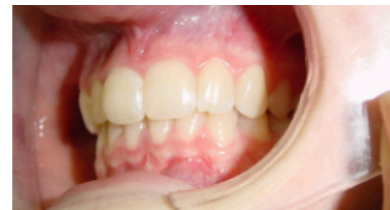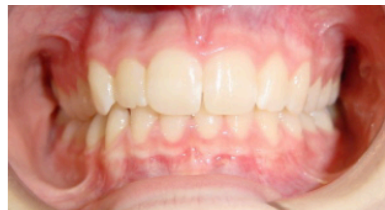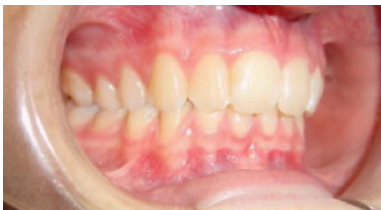Figs. 89-91. Paso 1

Figs. 89-91. Step 1



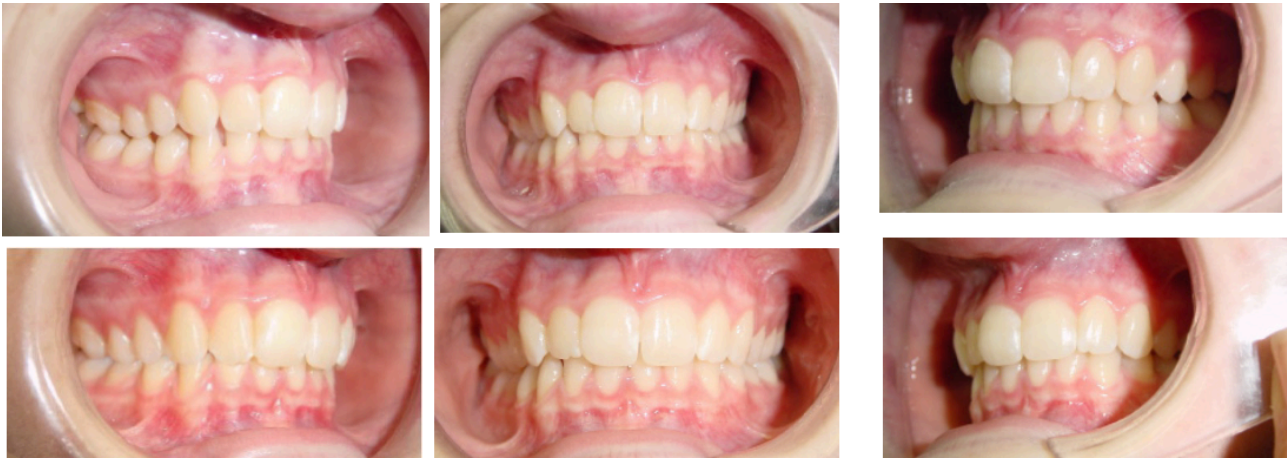Figs. 92-96. Paso 2.

Figs. 92-96. Step 2.



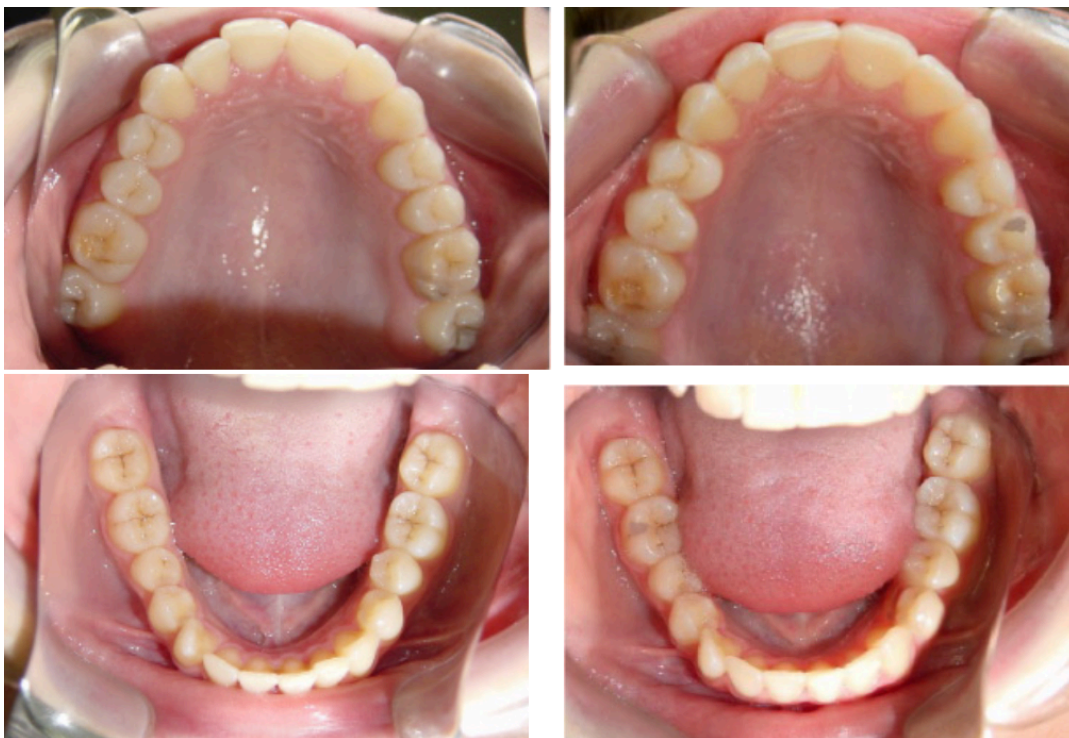Figs. 97-101. Paso 3.

Figs. 97-101. Step 3.



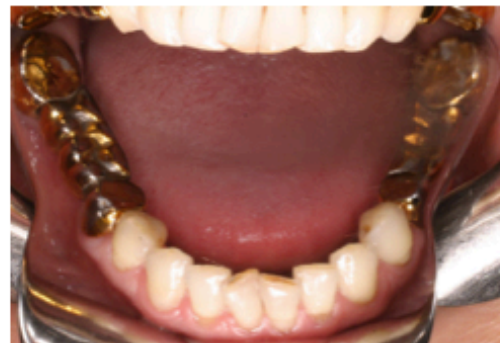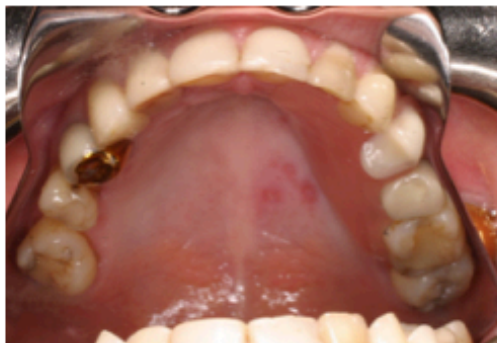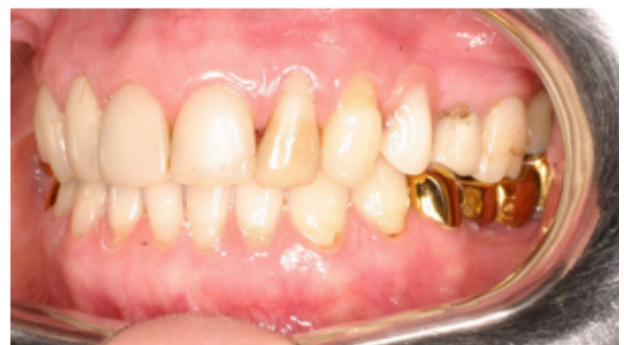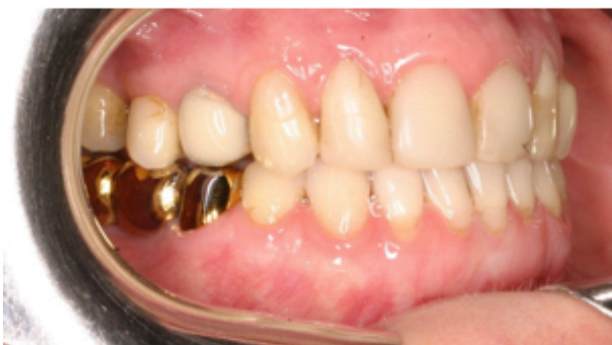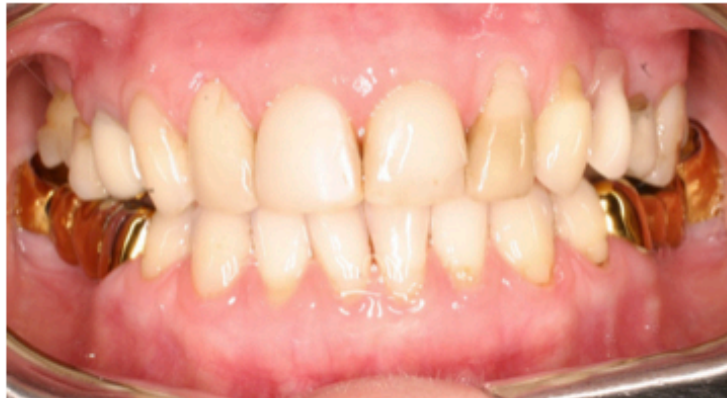Figs. 102-107. Antes y después de 3 meses.

Figs. 102-107. 3 months - before and after.



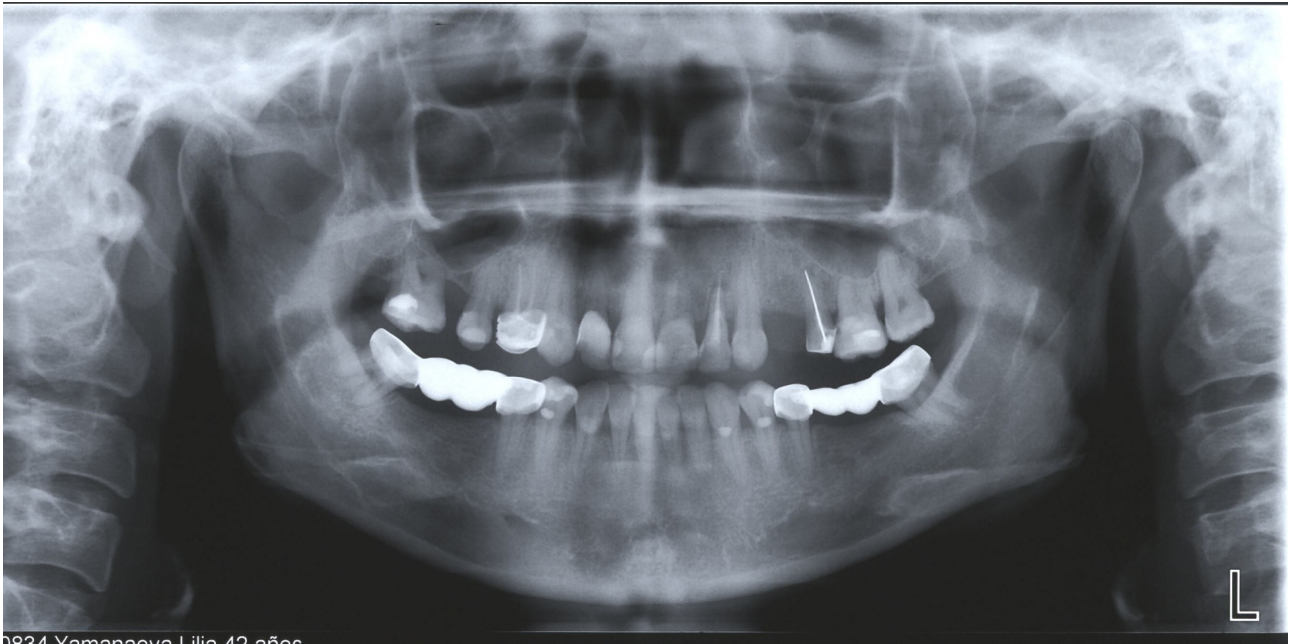Figs. 108-111. Antes y después de 3 meses.

Figs. 108-111. 3 months - before and after.



Figs. 112-119. Caso 01155. Presenta apiñamiento inferior. Tratado con la técnica de stripping progresivo. 10 pasos.

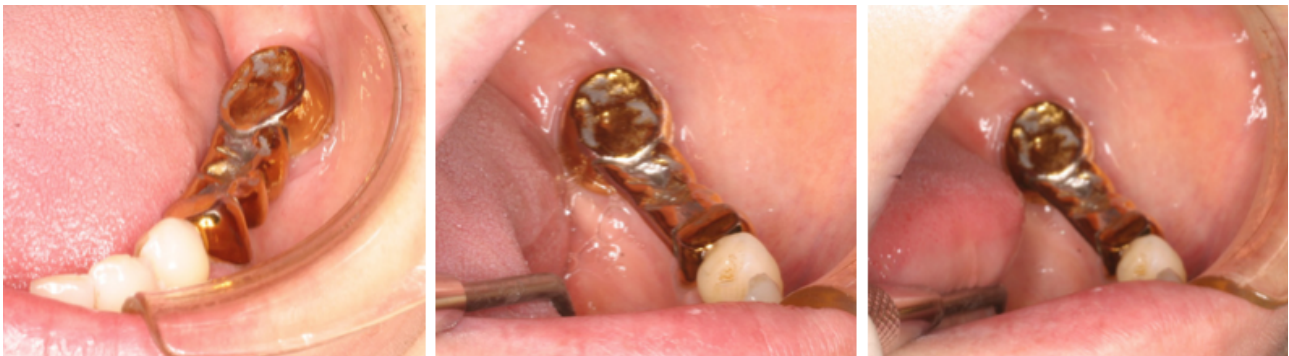Figs. 112-119. Case 01155. It presents crowdings in lower arch. Treated with progressive stripping technique. 10 steps.



0834 Yamaneva Lilia 42 años

Fig.120. Ortopantomografía.

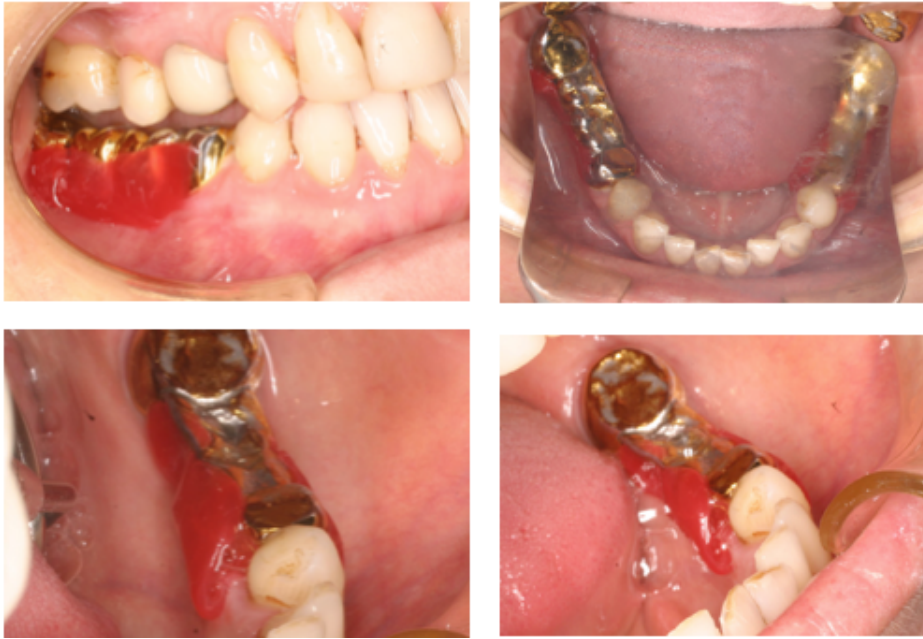Fig. 120. Orthopantomography.



Figs. 121-123. Pónticos.

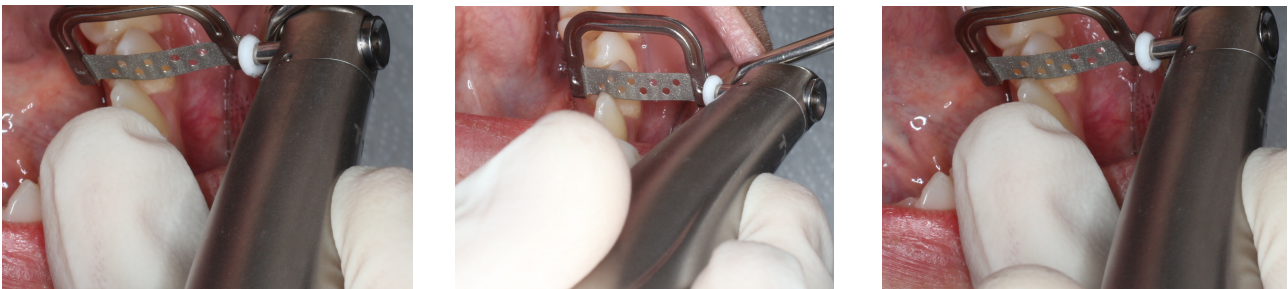Figs. 121-123. Gold bridges.





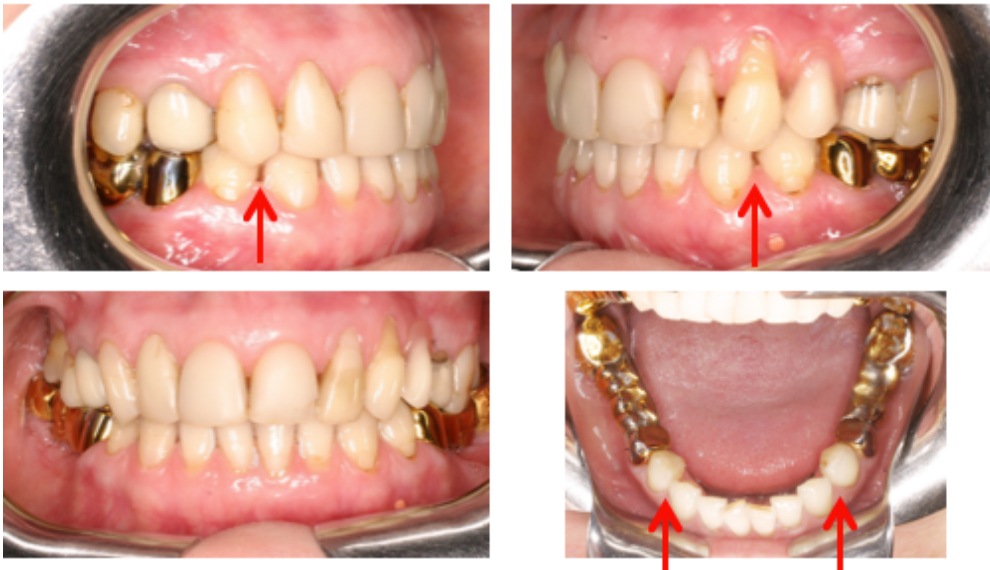Figs. 124-127. Preparación con cera para toma de impresiones.

Figs. 124-127. Wax relief to optimize the impression taken.



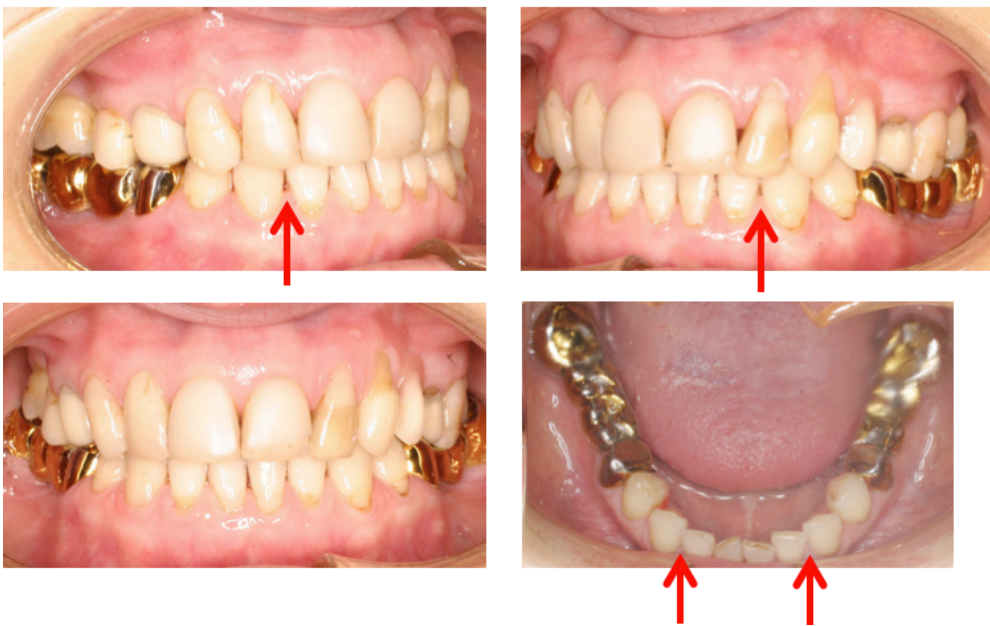Figs. 128-130. Realización del stripping con el Echarri PST Set.

Figs. 128-130. Stripping realization with Echarri PST Set.



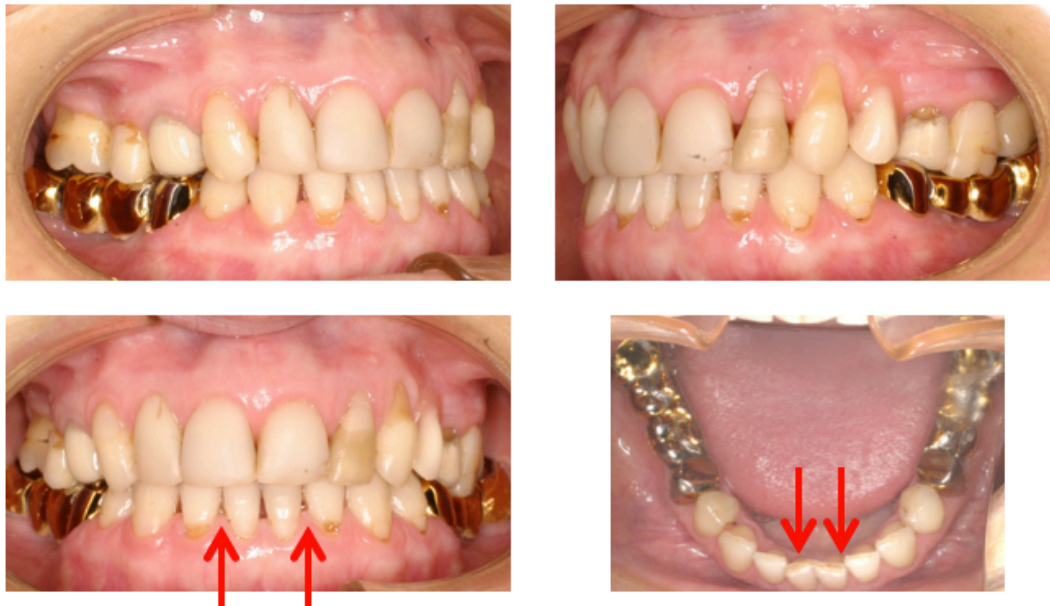Figs. 131-134. Espacio entre 3-4.

Figs. 131-134. Space between 3-4.



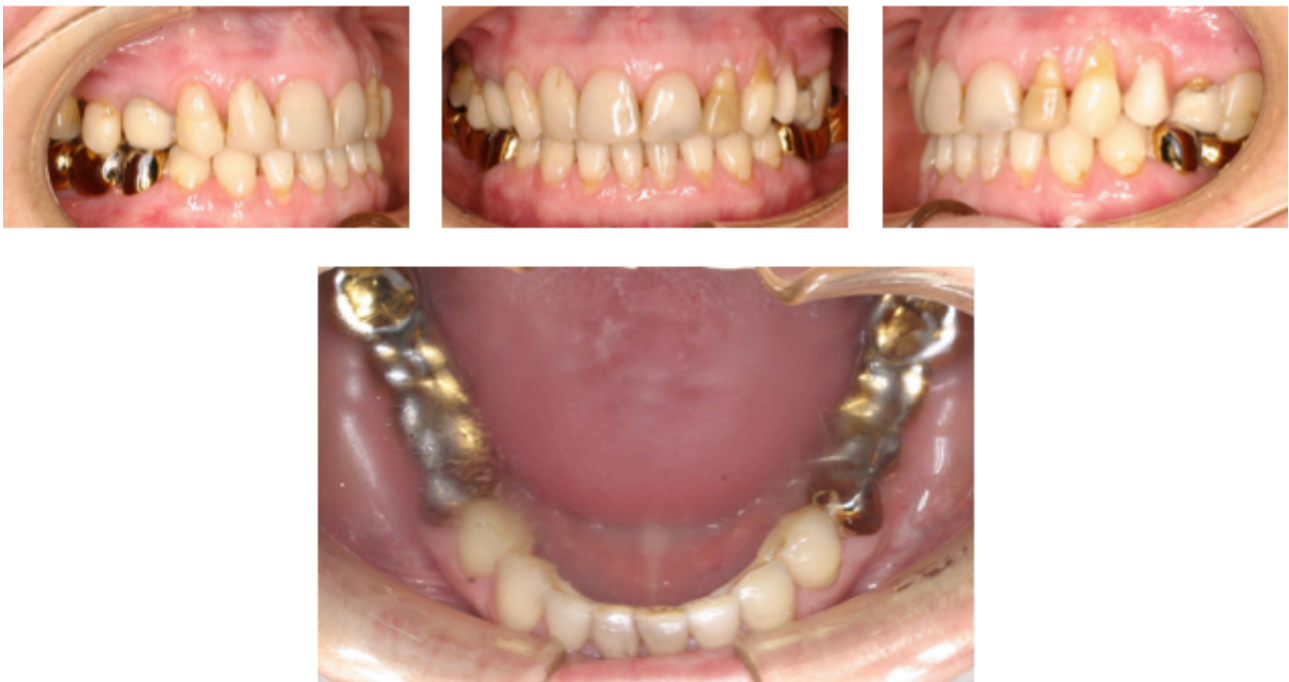Figs. 135-138. Espacio entre 2-3.

Figs. 135-138. Space between 2-3.



Figs. 139-142. Espacio entre 1-2.

Figs. 139-142. Space between 1-2.



Figs. 143-146. Fotografías finales.

Figs. 143- 146. Final photos.

**CLINICAL PAPER**

  
CLEAR ALIGNER