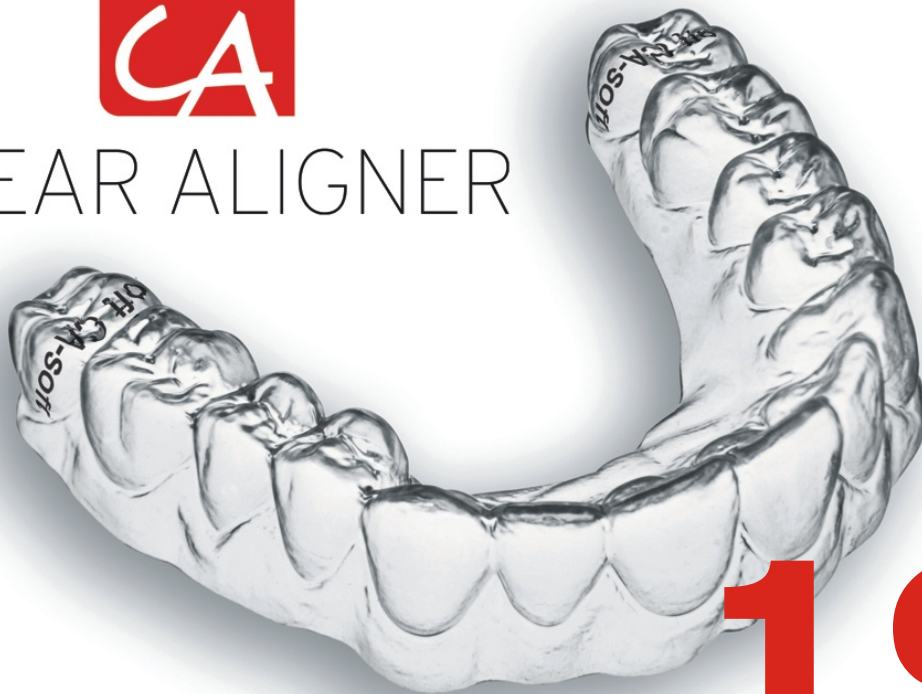



CLEAR ALIGNER



19



Los casos expuestos han sido realizados por el Dr. Pablo Echarri. El trabajo de laboratorio ha sido realizado por el laboratorio Ladent, y se han utilizado los materiales del Scheu Dental Technology.

All cases were carried out by Dr. Pablo Echarri. All the laboratory work was carried out by Ladent laboratory, and the Scheu Dental Technology materials were used.

© 2014 Centro de Ortodoncia y ATM, Ladent, SL
Todos los derechos reservados.

Ninguna parte de esta publicación puede reproducirse o transmitirse por ningún medio electrónico o mecánico, incluyendo fotocopiado o grabado por cualquier sistema de almacenamiento de información sin el permiso escrito previo de los editores.

© 2014 Centro de Ortodoncia y ATM, Ladent, SL
All rights reserved

This book or any part thereof may not be reproduced, stored in retrieval system or transmitted in any form or by any means electronic, mechanical, photocopying or otherwise, without prior written permission of the publishers.

Casos clínicos

Case Reports

CASO 01426

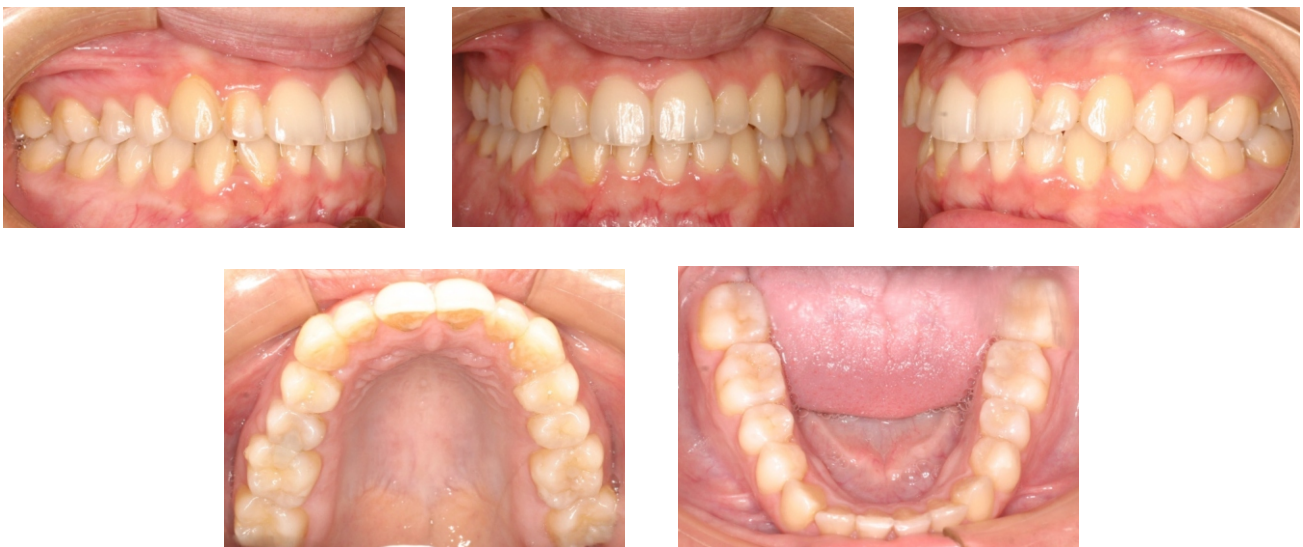Clase I molar con rotación en el incisivo lateral superior, y apiñamientos de incisivos inferiores.

Tratamiento: CA Clear Aligner Forced rotation y Power Grip 1 en el incisivo lateral superior para rotación mesial (1 paso). Elásticos: 1/8" 4.5 oz.

CASE 01426

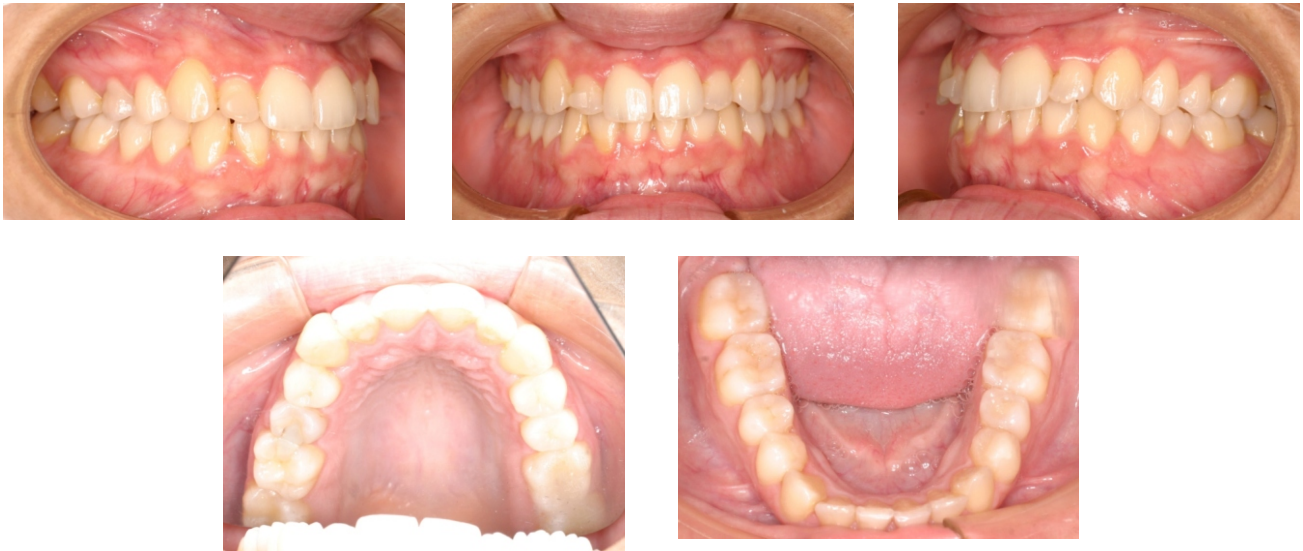Molar Class I with rotation of upper lateral incisor and crowding in lower incisors.

Treatment: CA Clear Aligner Forced rotation and Power Grip 1 in upper lateral incisor for mesial rotation (1 step). Elastics: 1/8" 4.5 oz.



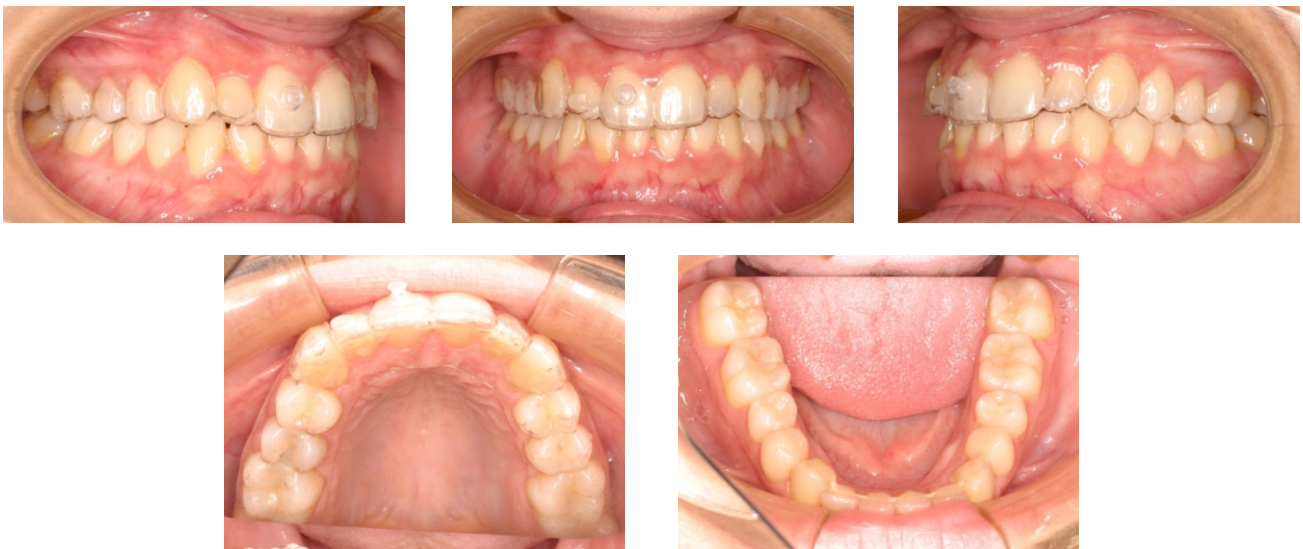Figuras 1-5. Fotografías iniciales.

Figures 1-5. Initial Photographs.



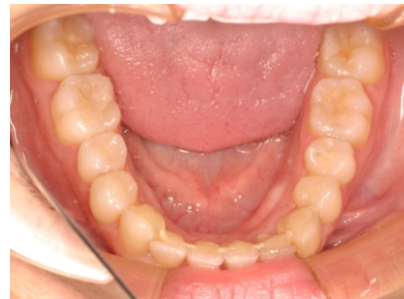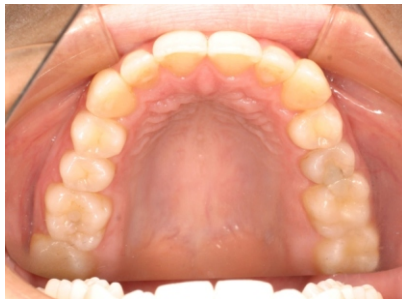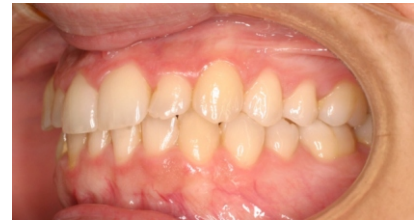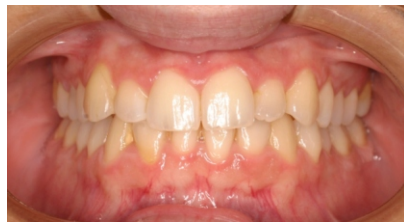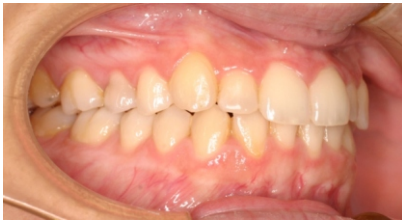Figuras 6-10. Power Grip 1 en el incisivo lateral superior.

Figures 6-10. Power Grip 1 on upper lateral incisor.



Figuras 11-15. CA Clear Aligner Forced rotation con el botón CA de plástico.

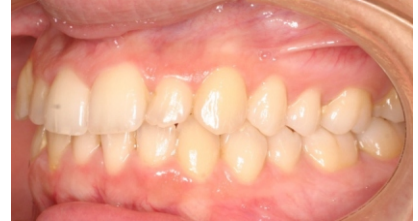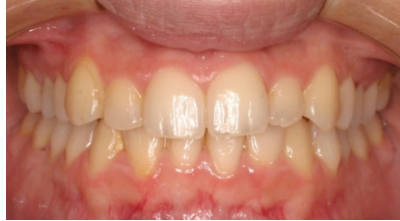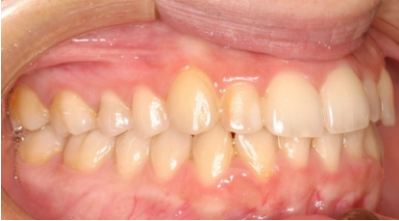Figures 11-15. CA Clear Aligner Forced rotation with the CA plastic button



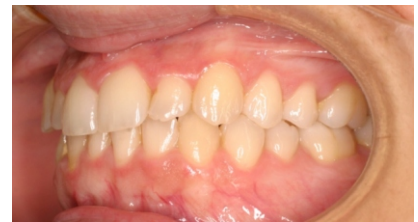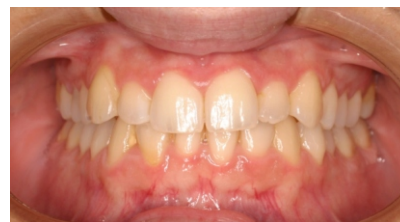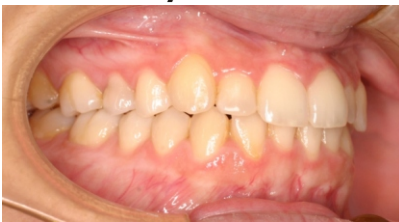Figuras 16-20. Fotografías finales.

Figures 16-20. Final photographs.

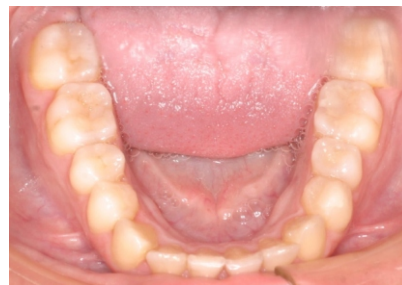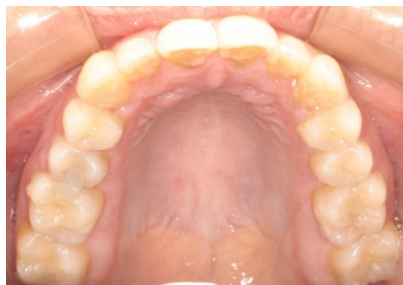ANTES/BEFORE



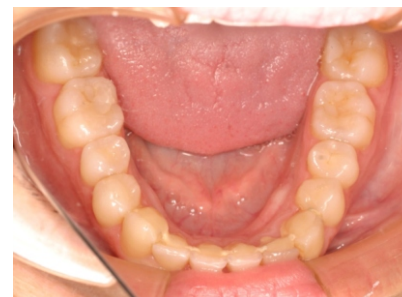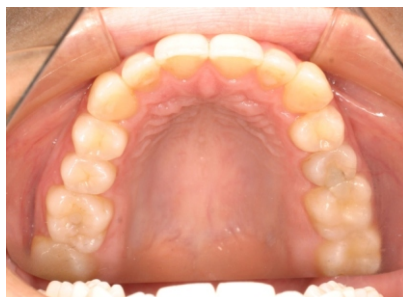DESPUÉS/AFTER



ANTES/BEFORE



DESPUÉS/AFTER

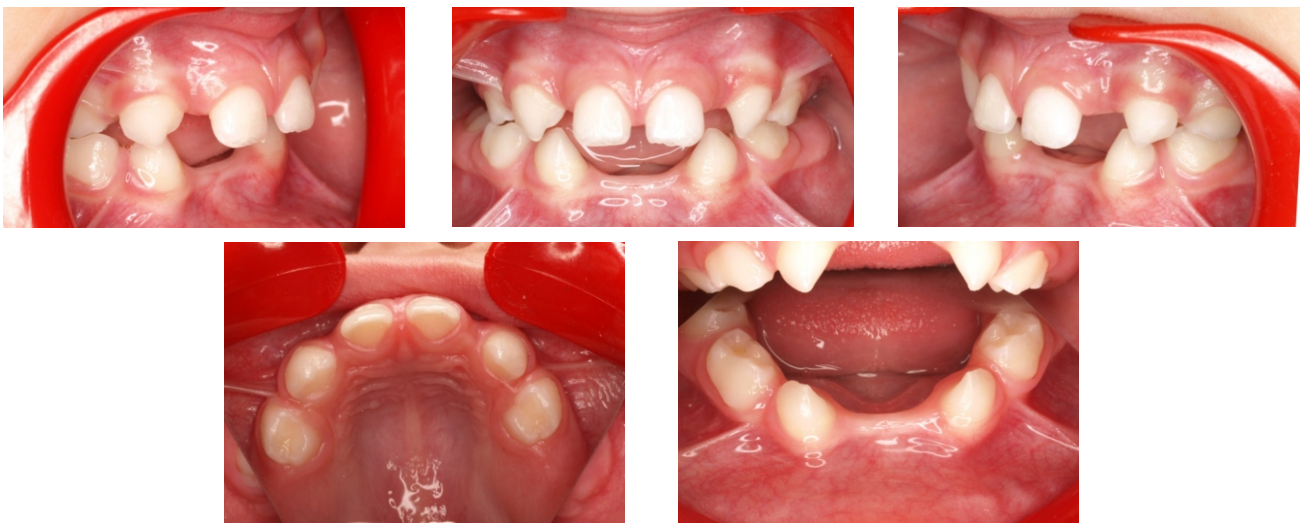

CASO 01718

Ausencia de incisivos inferiores en el paciente de 3 años de edad. Se utiliza CA Clear Aligner como mantenedor de espacio.

CASE 01718

Missing lower incisors in a 3-year old patient. CA Clear Aligner is used as space maintainer.



Figuras 21-25. Fotografías iniciales.

Figures 21-25. Initial Photographs.

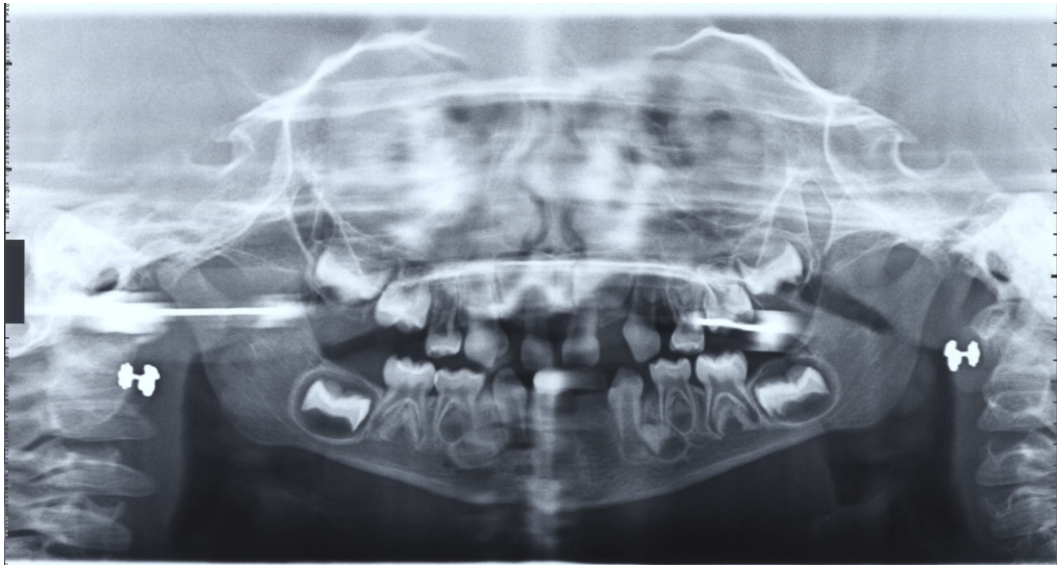


Figura 26. Ortopantomografía inicial.

Figure 26. Initial panoramic X-ray.

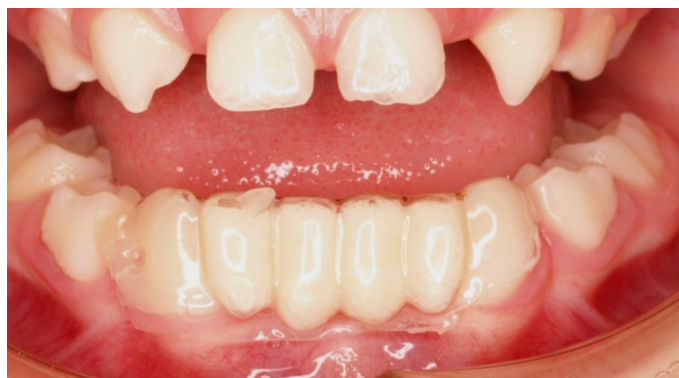

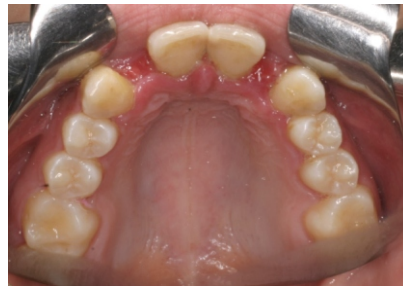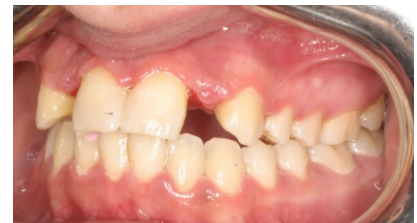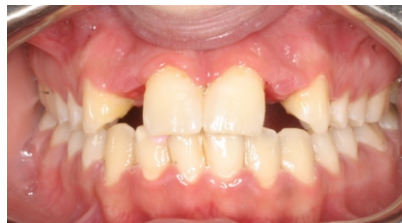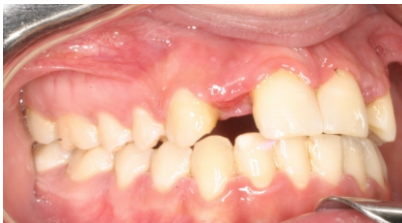Figura 27. CA Clear Aligner como mantenedor de espacio

Figure 27. CA Clear Aligner as space maintainer.

CASO 00986

CA Clear Aligner como mantenedor de espacio de 2 incisivos laterales superiores

Clase I molar con apiñamientos y agenesia de dos incisivos laterales superiores, tratado con aparato de ortodoncia fijo y CA Clear Aligner como mantenedor de espacio.



Figuras 28-31. Fotografías iniciales.

CASE 00986

CA Clear Aligner as space maintainer of 2 upper lateral incisors

Molar Class I with crowding and agenesia of two upper lateral incisors, treated with fixed orthodontic appliance and a CA Clear Aligner as space maintainer.

Figures 28-31. Initial Photographs.

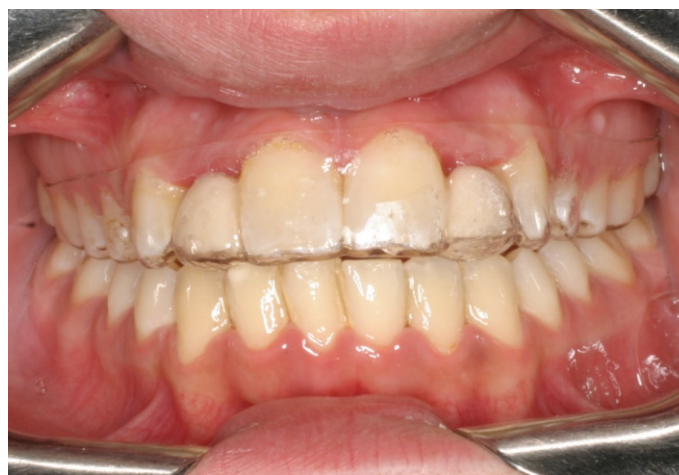
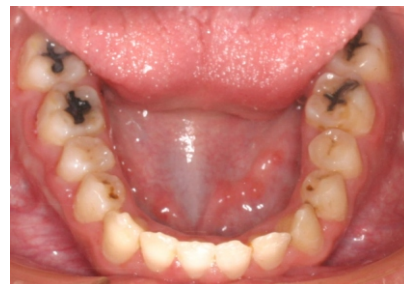
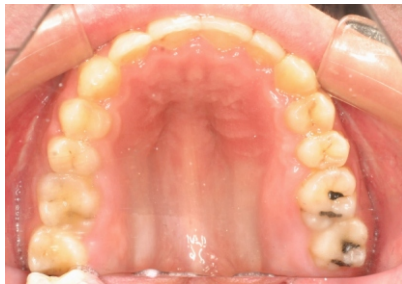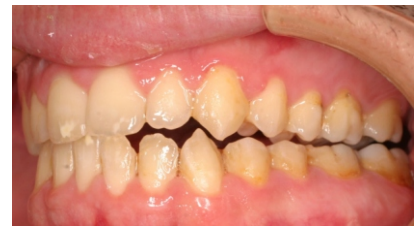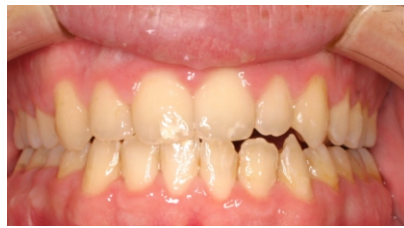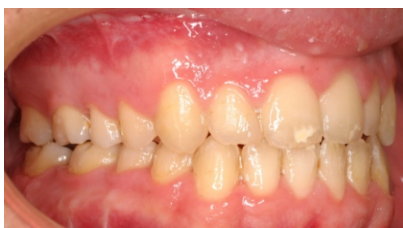Figura 32. CA Clear Aligner com mantenedor de espacio.

Figure 32. CA Clear Aligner as space maintainer.

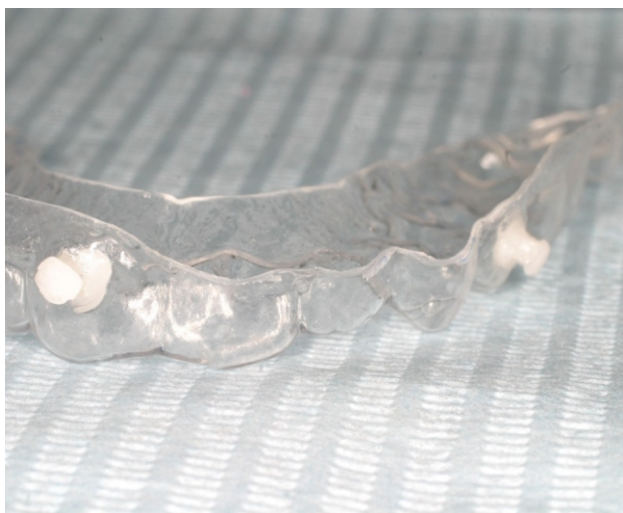CASO 01433

CA Power Grip 1 y CA Forced extrusion del 22-23.

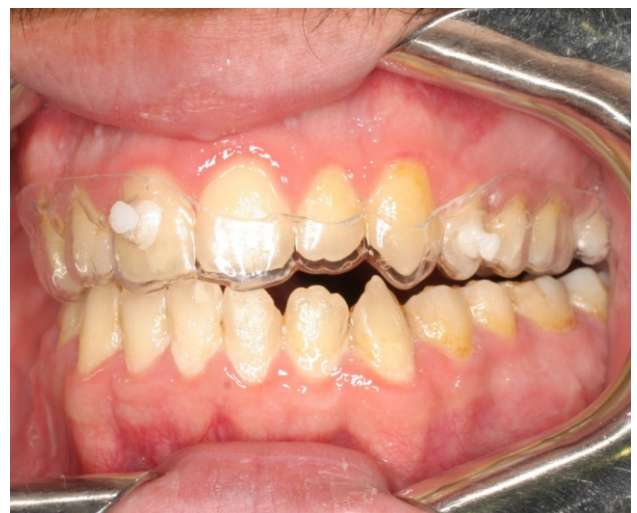

Figuras 33-37. Fotografías iniciales.

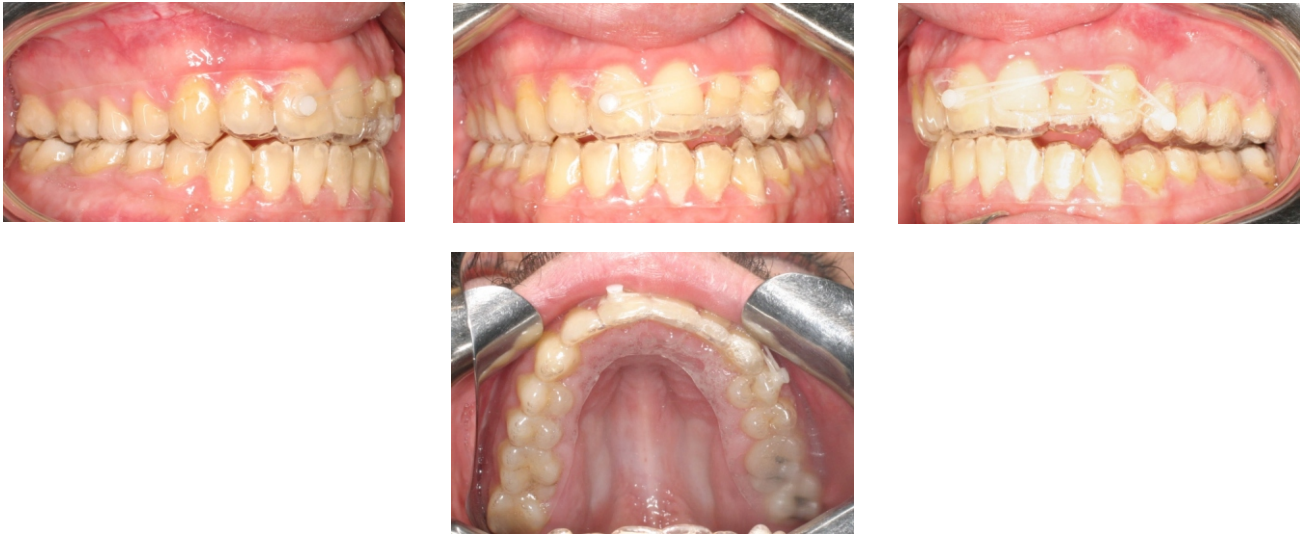Figures 33-37. Initial Photographs.



Figuras 38-39. CA Clear Aligner Forced extrusion con botones CA de plástico

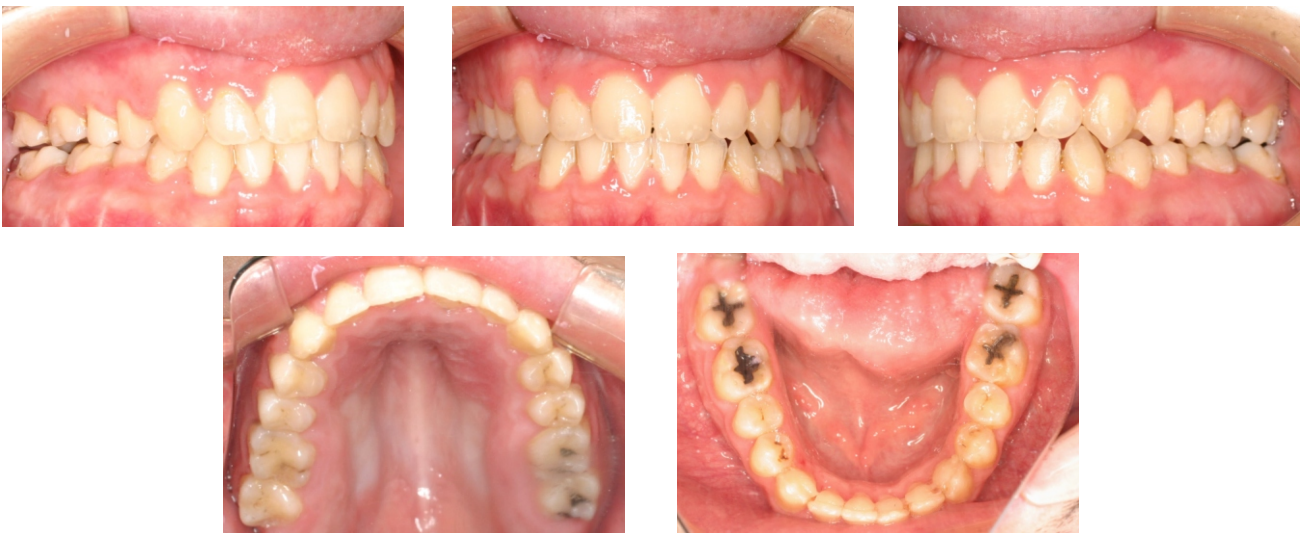

Figures 38-39. CA Clear Aligner Forced extrusion with CA Plastic buttons



Figuras 40-43. CA Clear Aligner Forced extrusion con botones CA de plástico, CA Power Grip 1 and elásticos 3/16" y 4,5 oz.

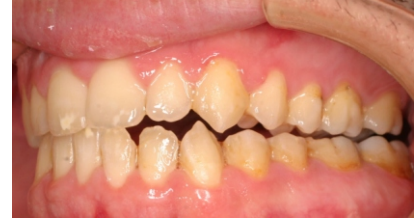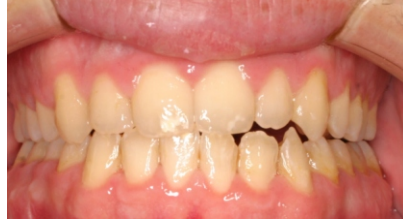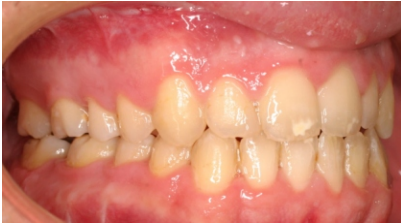Figures 40-43. CA Clear Aligner Forced extrusion with CA plastic buttons, CA Power Grip 1 and elastics 3/16" and 4.5 oz.



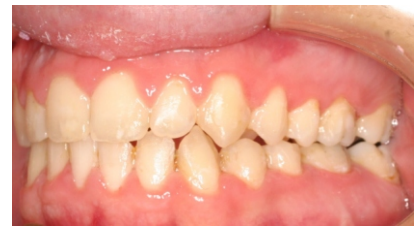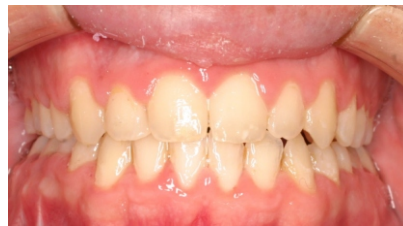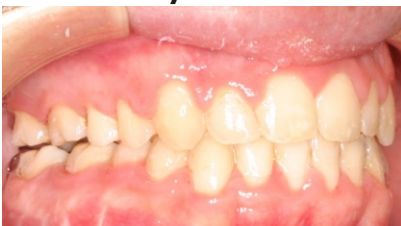Figuras 44-48. Fotografías finales.

Figures 44-48. Final photographs.

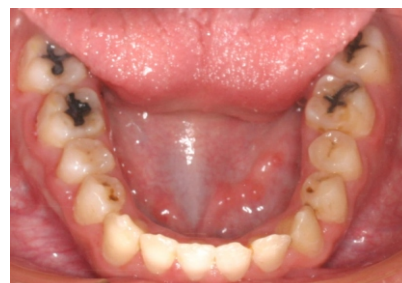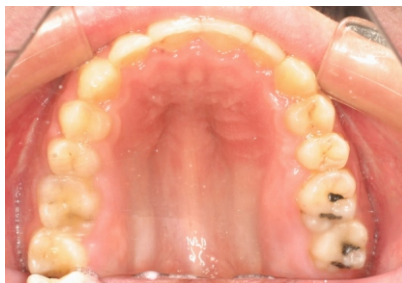ANTES/BEFORE



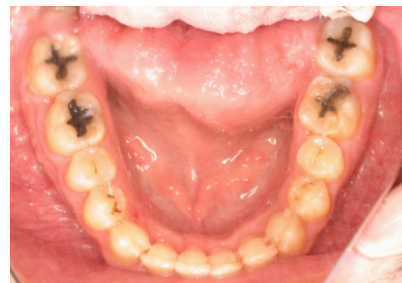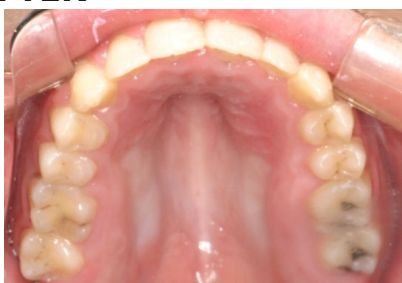
DESPUÉS/AFTER



ANTES/BEFORE

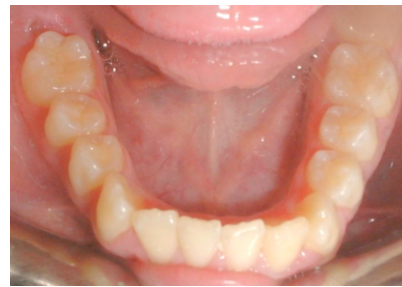
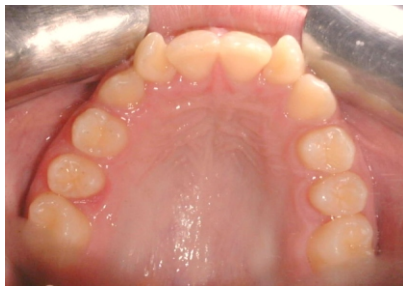
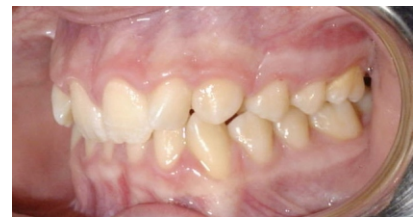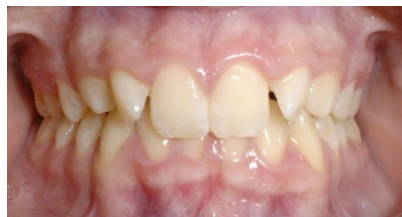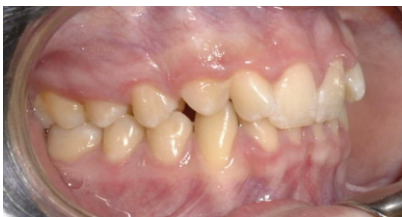DESPUÉS/AFTER



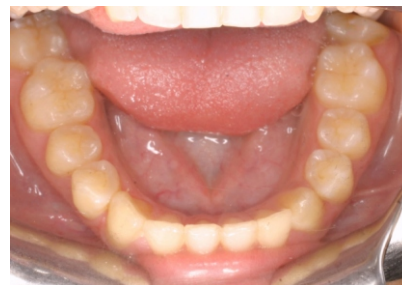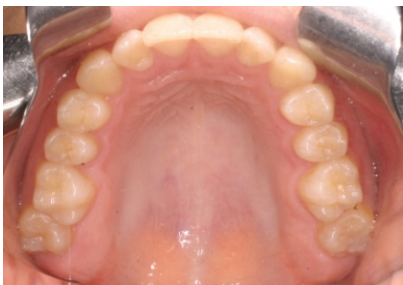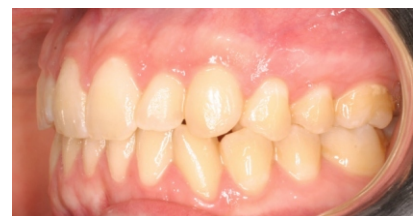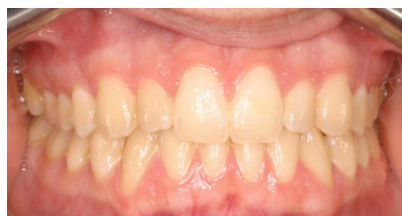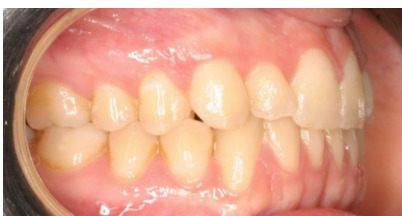CASO 00110

Clase I molar con apiñamientos y mordida profunda anterior, tratada con CA Clear Aligner y CA Power Grips 8 y 9.



Figuras 49-53. Fotografías iniciales.

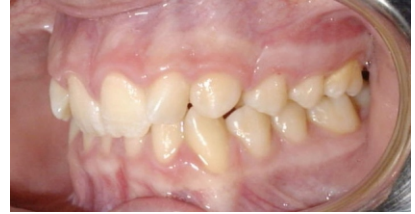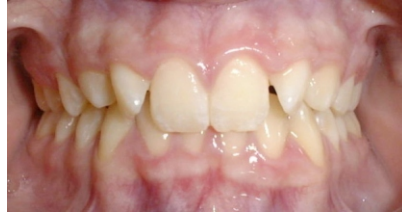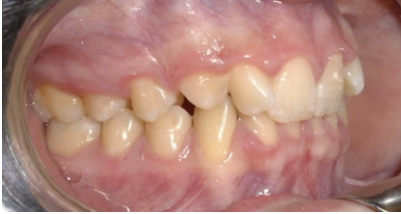Figures 49-53. Initial Photographs.



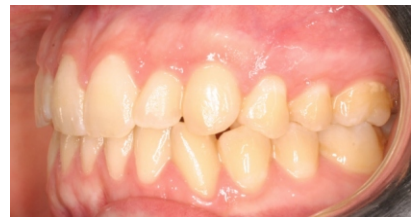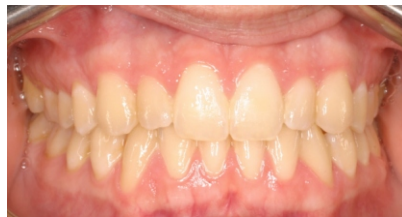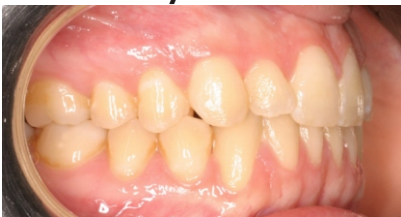Figuras 54-58. Fotografías finales.

Figures 54-58. Final Photographs.

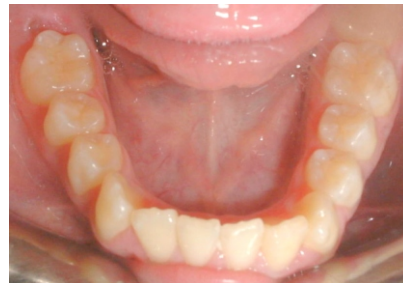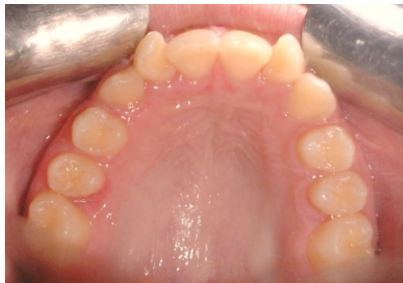ANTES/BEFORE



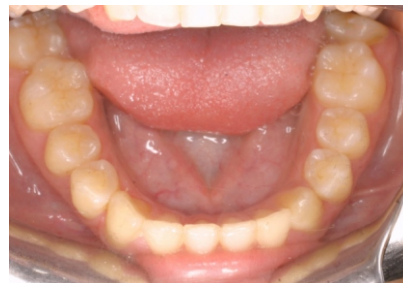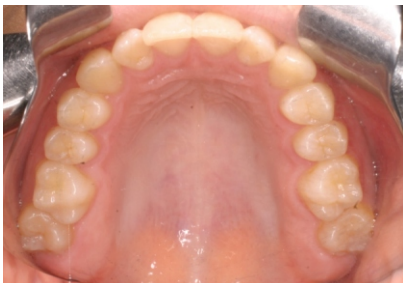DESPUÉS/AFTER



ANTES/BEFORE



DESPUÉS/AFTER



NEWSLETTER



NEWSLETTER



CLEAR ALIGNER



Dr. Pablo Echarri

